Vergleichende Untersuchungen über die Ontogenese des Darmtraktus von Melopsittacus undulatus Gould

INAUGURAL-DISSERTATION

zur Erlangung der philosophischen Doktorwürde

vorgelegt der Philosophisch-naturwissenschaftlichen Fakultät
der Universität Basel

von Charlotte Joos
aus Basel

Basel 1941
Buchdruckerei E. Birkhäuser & Cie.

Vergleichende Untersuchungen über die Ontogenese des Darmtraktus von Melopsittacus undulatus Gould

INAUGURAL-DISSERTATION

zur Erlangung der philosophischen Doktorwürde

vorgelegt der Philosophisch-naturwissenschaftlichen Fakultät
der Universität Basel

von Charlotte Joos
aus Basel

Basel 1941
Buchdruckerei E. Birkhäuser & Cie.

Genehmigt von der Philosophisch-naturwissenschaftlichen Fakultät auf Antrag der

Herren Professoren Dr. A. Portmann und
Dr. R. Geigy.

Basel, den 11. Januar 1941.

Prof. W. Kuhn,
Dekan.

R. UNIV.
BIBLIOTHEEK
LEIDEN

Separatabdruck aus den
„Verhandlungen der Naturforschenden Gesellschaft in Basel“,
Band LIII, 1941—42.

Vergleichende Untersuchungen über die Ontogenese des Darmtraktus von Melopsittacus undulatus Gould

Mit 32 Textfiguren

Von Charlotte Joos

Inhaltsverzeichnis.

	Seite
Einleitung	15
Material und Technik	17
1. Hauptteil: Morphologie	
A. Erwachsenes Tier	18
B. Ontogenese	24
2. Hauptteil: Histologie	
A. Oesophag	30
B. Drüsenmagen	40
C. Übergangszone Oesophag-Drüsenmagen	45
D. Muskelmagen	46
E. Übergangszone Drüsenmagen-Muskelmagen	56
F. Übergangszone Muskelmagen-Duodenum	57
G. Darm	57
Diskussion der Untersuchungsresultate	61
Zusammenfassung	65
Literatur	69

Einleitung.

Über die Ontogenese des Darmsystemes bei Vögeln sind bisher nur wenige Arbeiten erschienen, deren Gegenstand fast immer der Keim des Haushuhnes ist. Der Zweck dieser Untersuchungen ist meistens entweder die genaue Ermittlung der Anlageart des Darmtraktus bis zum ersten Sichtbarwerden der einzelnen Teile, die Beobachtung der Ausbildung einer Drüse oder der histogenetischen Differenzierung. Die hier vorliegende Arbeit hat aber ein anderes Ziel; deshalb muss die Grundlage der Problemstellung, von der sie ausgeht, zuerst angedeutet

werden. In seinen beiden 1935 und 1938 erschienenen Arbeiten verweist PORTMANN auf die Schwierigkeiten, die sich bisher der Gruppierung der Vögel in ein stammesgeschichtliches System entgegenstellen. Er hat diesen Fragenkomplex erneut in Angriff genommen und zwar durch eine möglichst umfassende Betrachtung der Ontogenese der Vögel als Evolutionsproblem. Die vorliegende Arbeit ist im Zusammenhang mit diesen Untersuchungen entstanden. Sie stellt einen Beitrag dar zur genauen Kenntnis der Ontogenese des Darmtraktus beim Wellensittich *Melopsittacus undulatus* Gould, wobei hauptsächlich zwei Gesichtspunkte massgebend waren, die bis jetzt bei den Untersuchungen über Vogelontogenese nur wenig berücksichtigt wurden. Der erste ist die vergleichende Betrachtung der Ontogenese der einzelnen Organe bei verschiedenen Vogelgruppen, da bisher viel zu ausschliesslich die Entwicklung des Hühnchens allein untersucht und in stillschweigender Übereinkunft als repräsentativ für die Vogelentwicklung angenommen worden ist. Der zweite Gesichtspunkt betrifft die Verfolgung der Entwicklungsvorgänge über die frühen Anlagen hinaus in die späteren Phasen und eventuell in die Postembryonalzeit. Es handelt sich darum, festzustellen, wann im Laufe der Ontogenese die verschiedenen Darmregionen als fertig ausgebildet, als „adult" betrachtet werden dürfen. Der Wellensittich wurde als Vertreter einer hochevoluierten Vogelgruppe gewählt. Er bietet zudem den Vorzug, dass er leicht im Laboratorium aufzuziehen ist. Als Vergleichsobjekt wurde das Huhn gewählt, weil die Hühnervögel den Typus des primären Ontogeneseverhaltens verkörpern. Ich musste, um diesen Vergleich durchzuführen, selber noch einzelne ergänzende Untersuchungen an diesem Objekt vornehmen, da die bereits vorhandenen Arbeiten, wie schon bemerkt, andere Ziele verfolgen.

Meine Arbeit umfasst den eigentlichen Darmtraktus mit Ausnahme der Mundhöhle und der Kloake. Die Untersuchung der Mundhöhle hätte ein näheres Eingehen auf die Mund- und Zungendrüsen nötig gemacht, diejenige der Kloake die Erörterung der Allantoisverhältnisse, beides Dinge, die mich zu weit von meinem eigentlichen Thema abgebracht hätten. Ebenso habe ich Leber und Pankreas nicht mit einbezogen, da das Studium der embryonalen und postembryonalen Entwicklung dieser Hauptdrüsen des Darmes so weit führen würde, dass es ohne weiteres in einer besondern Arbeit dargestellt zu werden verdient. Der erste Hauptteil der Arbeit stellt die morphologische, der zweite die histologische Entwicklung des Verdauungskanales

dar. Der ontogenetischen Schilderung eines Darmabschnittes schicke ich jeweils eine kurze Beschreibung des erwachsenen Zustandes voraus. Im histologischen Teil habe ich die Ausbildung der für jeden Teil des Verdauungstraktus typischen Züge beschrieben ohne feinste histologische Details zu erörtern, auf histomechanische Probleme einzugehen oder gar diesbezügliche Streitfragen zu diskutieren. Hingegen habe ich Gewicht gelegt auf eine möglichst genaue zeitliche Angabe der einzelnen Entwicklungsetappen, denn ein Hauptunterschied der einander gegenübergestellten Ontogenesetypen besteht in der Abweichung der zeitlichen Ausdehnung ihrer charakteristischen Embryonalperioden.

Die Arbeit wurde in der zoologischen Anstalt der Universität Basel ausgeführt unter der Leitung von Herrn Prof. A. Portmann, dem ich an dieser Stelle nochmals meinen wärmsten Dank aussprechen möchte für seine mannigfachen Anregungen und für das Interesse, das er der Arbeit entgegengebracht hat.

Die Zeichnungen wurden von Herrn Universitätszeichner A. Dressler und Herrn R. Muspach nach Angaben der Verfasserin ausgeführt.

Material und Technik.

Das Material stammt aus einer schon seit mehreren Jahren in der zoologischen Anstalt durchgeführten Zucht von *Melopsittacus undulatus*. Die Eier wurden ausnahmslos von den Elterntieren bebrütet. Ich kontrollierte den Eierbestand ein- bis zweimal täglich immer um dieselbe Zeit. Auf jedes Ei wurde Legedatum und Tageszeit aufgeschrieben. Ein Gelege umfasst 6—8 Eier, die Eiablage geschieht jeden zweiten Tag und zwar meist im Laufe des Vormittags oder am frühen Nachmittag. Die Störung, die durch die Eikontrolle entsteht, sofern sie nicht mehr als zweimal am Tage erfolgt, beeinträchtigt die Tiere nicht. Werden einem Gelege Eier entnommen, so erfolgt kein Nachlegen, sondern die noch übrigen werden ausgebrütet. Die Embryonalzeit beträgt 18 Tage.

Die für morphologische Studien notwendigen Sektionen habe ich an frisch dem Ei entnommenen Embryonen in der Fixierflüssigkeit von Dubosq-Brasil vorgenommen, so dass die Tiere nach Bedarf später auch noch zu mikroskopischen Schnitten benützt werden konnten. Bereits fixiertes und in Alkohol aufbewahrtes Material eignet sich infolge seiner Sprödigkeit schlecht zu Sektionen. Für die im histologischen Teil verwen-

deten Tiere kamen als Fixierungsflüssigkeiten die Gemische von Zenker, Dubosq-Brasil oder Heidenhains „Susa" zur Anwendung und für die Darstellung der basalgekörnten Zellen 10 % Formol.

Junge Embryonen bis zum 12. Tag habe ich vom Amnion befreit und sodann ganz fixiert, später empfiehlt es sich hingegen, das Tier ventral zu eröffnen. Bei den Postembryonalstadien müssen die einzelnen Darmteile voneinander geschnitten werden, da sonst die Fixierungsflüssigkeit zu langsam eindringt. Postembryonal muss überdies stets auf eine möglichst rasche Fixierung nach dem Tode geachtet werden, da sonst leicht Zerfallserscheinungen zu verzeichnen sind. Eingebettet wurde ausnahmslos in Paraffin.

Färbungen: für Übersichtsbilder junger Embryonalstadien bis ca. 11. Tag Hämalaun/Orange oder Hämalaun/Eosin, später die Azanmethode, für den Schleimnachweis die Dreifachfärbung Hämalaun/Metanilgelb/Mucikarmin, für den Nachweis der elastischen Fasern Orcein, für denjenigen der basalgekörnten Zellen Molybdänsäure/Hämatoxylin nach Held.

1. Hauptteil.

MORPHOLOGIE.

A. Erwachsenes Tier.

Im folgenden halte ich mich in bezug auf Nomenklatur und Gliederung des Darmrohres an die Darstellung von JACOBSHAGEN im „Handbuch der vergleichenden Anatomie der Wirbeltiere" von BOLK/GÖPPERT etc. (1937).

I. Vorderdarm.

Als Oesophagregion bezeichne ich den Teil des Verdauungskanales, der sich unmittelbar an die Mundhöhle anschliessend bis zum Beginn des Drüsenmagens als enges Rohr in caudaler Richtung hinzieht.

In seiner obern Hälfte bildet der Oesophag einen deutlich abgesetzten Kropf. GADOW (1891) teilt die bei Vögeln vorkommenden Kröpfe in zwei Gruppen ein, nämlich in echte und in unechte. Als unechten Kropf bezeichnet er eine spindelförmige oder einseitige Erweiterung des oberen Teiles der Speiseröhre. Der echte Kropf hingegen ist eine im Bereiche der Halspartie des Oesophags gelegene, ventrale, nach oben und unten scharf abgesetzte, sackförmige Ausstülpung von rundlicher oder birn-

förmiger Gestalt, die auf dem Gabelbein aufruht. Nach PERNKOPF und LEHNER (1937), S. 416, wird diese scharfe Trennung in zwei Formen der Wirklichkeit nicht gerecht, da sich dazwischen viele Übergänge finden. Auch *Melopsittacus* lässt sich in keine der beiden GADOW'schen Gruppen einreihen, obwohl GADOW die *Psittaci* insgesamt als Besitzer von echten Kröpfen bezeichnet. PERNKOPF und LEHNER (S. 418) weisen darauf hin, dass bei den *Psittaci* stets ein Kropf vorhanden sei, doch ist seine Ausbildung sehr verschiedenartig. Bald zeigt er sich nur als mehr oder weniger starke Anschwellung, bald als mächtiger Sack, bald als Schleifenbildung (*Stringops*), die Form, die auch für *Melopsittacus* zutrifft. Eine Figur hiervon findet sich in der Arbeit von T. OFUJI (1937) S. 110. Der Drüsenmagen ist, morphologisch betrachtet, eine Erweiterung der Oesophagröhre, der Übergang ist ein allmählicher.

Der Muskelmagen hat die Form einer bikonvexen Linse, deren Wölbungen nach links und rechts gerichtet sind.

II. Rumpfdarm.

Er bildet einen Schlingenknäuel, der sich rechts an den Muskelmagen anlegt und in der Kloake endigt. GADOW (1879 und 1891), MITCHELL (1902) und BEDDARD (1910) haben sich bemüht, die Gesetze der Schlingenbildung und Schlingenlagerung zu erfassen.

GADOW (1879 und 1891) richtet sein Augenmerk auf die Art der Schlingenlagerung und unterscheidet im evolutiven Sinne einen primitiven und einen hochentwickelten Typus der Darmlagerung. Unter sich und zur Körperlängsachse parallele Lagerung der Schlingen oder hufeisenförmig umgebogene Schlingenenden gehören dem primitiven Typus an und finden sich bei primitiven Nestflüchtern. Spiralige Einrollung hingegen findet sich bei den höchstevoluierten Nesthockern. Diese beiden Extremfälle sind durch zahlreiche Übergänge miteinander verbunden, wobei auch etwa in derselben Gruppe ein Aufsteigen von primitiven zu evoluierten Formen zu erkennen ist. In einer Übersichtstafel versucht GADOW dann, die einzelnen Lagerungstypen auseinander abzuleiten. In der späteren Arbeit erfährt aber die straffe Ordnung der ersten Untersuchung eine wesentliche Lockerung und es werden hauptsächlich die Übergänge betont. Die Stellung der *Psittaci* ist in beiden Arbeiten dieselbe, sie werden dem sogenannten cyclocoelen System, d. h. demjenigen mit spiraliger Einrollung der Schlingen zugewiesen.

Allerdings verkörpern sie nicht die höchste Ausbildung dieser Lagerungsart, da keine Schlinge vollkommen spiralig eingerollt ist, sondern lediglich die Schlingenenden. Bezugnehmend auf die Arbeit von GADOW sagt MITCHELL (1902), dass er am Ende zahlreicher Untersuchungen nach der GADOW'schen Methode habe einsehen müssen, dass die Schlingenlagerung individuellen Schwankungen unterworfen sei, die von den Darmbewegungen im lebenden Tier herrührten. Er verspricht sich daher mehr von einer Betrachtung der in eine Ebene ausgelegten Schlingen und ihrer Beziehungen zum dorsalen Mesenterium. Die so gewonnenen mannigfaltigen Darmbilder sucht auch MITCHELL im Sinne der Evolutionslehre zu ordnen. Er wählt den Typus als Ausgangspunkt, der dem Reptiliendarm am ähnlichsten ist: „In the present case, I find that the condition of the gut in *Palamedea* may be taken (after allowance for its length, as it is a large bird and vegetarian) as representing closely the ancestral type. The form of the gut is extremely simple; it is distinguished from the intestinal tract of reptiles chiefly by the fact, that the three divisions — the duodenum, Meckel's tract, and the rectum — are sharply marked off one from the other" (S. 178). Diese Urform (archecentric form), findet er verwirklicht bei *Palamedea cornuta*, wobei sich folgendes Bild ergibt: eine deutlich ausgeprägte Duodenalschlinge mit dem zwischen den beiden Ästen gelegenen Mesenterium; hierauf folgt eine beinahe kreisförmige Ausbreitung des Mesenteriums, an dessen Peripherie sich leicht gefaltet der Meckel'sche Traktus hinzieht. In der Mitte des Traktus liegt das Meckel'sche Divertikel. An der Übergangsstelle zum Enddarm liegen die paarigen Blinddärme von mässiger Länge. Der Enddarm ist ebenfalls in seinem obern Teil leicht gefaltet. Von der Vena portae zweigt je ein Ast ab in Duodenum, Meckel'schen Traktus und Enddarm. Von der Duodenalvene zweigt ein ganz kleiner Ast ab und führt direkt zu den Caeca.

Zu diesem Primitivtypus gehören auch die *Galli* und unter diesen zeigen ihn ganz besonders die Megapodiden. Ein Vergleich der Darmbilder von *Palamedea* (S. 176) und von *Talegallus Lathani* (S. 218) zeigt tatsächlich grosse Ähnlichkeit zwischen beiden. Was MITCHELL bewogen hat *Palamedea* als primitiver zu betrachten, ist lediglich die Tatsache, dass das von der Duodenalvene direkt zu den Caeca abzweigende Gefäss kleiner ist als bei *Talegallus*, ein Merkmal, das er ebenfalls zu den primitiven zählt. Es erscheint mir im Sinne des MITCHELL'schen Gedankenganges aber richtiger, den Megapodidendarm

als Ausgangszustand anzunehmen, da der Meckel'sche Traktus hier entschieden eine vollkommenere Kreisform zeigt als bei *Palamedea*. Da MITCHELLS Betrachtung aller übrigen Vogelformen hauptsächlich im Hinblick auf die von der Kreisform abweichende Ausbildung dieses Darmteiles geschieht, so scheint mir, man sollte, seinem Gedanken folgend, die Form an den Anfang stellen, die die kreisförmige Gestalt am reinsten ausgeprägt zeigt. Ferner zieht sich der Enddarm von *Talegallus* gerade von den Caeca zur Kloake, während er bei *Palamedea*, wie schon oben bemerkt, Faltenbildung aufweist. Hierzu sagt MITCHELL selbst: „The large intestine in most birds is extremely short; its condition in *Palamedea*, where it is convoluted and might be divided into colon and rectum, is unusual" (S. 177). Auch die morphologische Bewertung anderer Merkmale führt zu einer Auffassung, welche die Megapodiden als eine besonders primitive Gruppe einschätzt (PORTMANN 1938).

Die abgeleiteten Formen (apocentric forms), unterscheiden sich hauptsächlich dadurch vom Primitivzustand, dass der Meckel'sche Traktus seine Kreisform aufgibt und in der MITCHELL'schen Ausbreitungsart in mehr oder weniger zahlreiche lange Schlingen ausgezogen wird, wobei sich häufig die dem Duodenum gegenüber liegende Supraduodenalschlinge durch besondere Länge auszeichnet. Die Caeca sind bei einzelnen abgeleiteten Formen sehr lang wie kleine Blindsäcke, bei andern sehr kurze lymphoide Organe oder auch vollständig verschwunden. Von der Duodenalvene führen grössere Gefässe direkt zu den Blindsäcken oder in die Supraduodenalschlinge. MITCHELL nennt sie die „bridging veins". Innerhalb der abgeleiteten Formen gibt es alle Übergänge vom nur geringfügig abweichenden bis zum extrem umgestalteten Typus.

Die *Psittaci* finden nach MITCHELLS Tab. 23 ihren Platz unter den vom Urzustand sehr weit entfernten Formen, indem der Meckel'sche Traktus zu vier langen Schlingen ausgezogen ist. Die Supraduodenalschlinge ist auffällig lang und wird von einer „bridging vein" versorgt. Das Meckel'sche Divertikel ist im Endzustand nicht mehr vorhanden. Die Caeca fehlen ebenfalls, auch während der Ontogenese. Da MITCHELL die Lage des Divertikels bei den *Psittaci* auch während der Entwicklung nicht kennt, sieht er (S. 257) die Stellung dieser Gruppe in seinem System als provisorisch an. Das Auseinanderlegen der Schlingen in eine Ebene bereitet grosse Schwierigkeiten und ist nur zu bewerkstelligen unter Preisgabe der Mesenterien und Blutgefässe, eine Tatsache, auf die auch BEDDARD hinweist, wenn er

sagt, dass es unmöglich sei, den Darm der *Psittaci* mit allen Mesenterien und Blutgefässen so auszulegen wie dies von MITCHELL auf S. 244 für *Stringops habroptilus* dargestellt wird. MITCHELL gibt zwar zu, dass der Darm der *Psittaci* sehr schwer zu entwirren sei, von der von GADOW so betonten spiraligen Einrollung sagt er hingegen nichts. Die *Passeres* werden aber auch in diesem System als etwas weiter entwickelt dargestellt als die *Psittaci*. GADOW und MITCHELL gelangen also, wenn auch auf verschiedenen Wegen, in der Hauptsache zu denselben Resultaten.

Was die Arbeit BEDDARDS betrifft, so bringt sie nichts wesentlich Neues, sondern beschränkt sich darauf, die Untersuchungen MITCHELLS kritisch zu betrachten und verschiedene Berichtigungen anzubringen, die aber die Hauptresultate der Arbeit nicht beeinträchtigen.

In meinen eigenen Untersuchungen am Darm von *Melopsittacus undulatus* habe ich zunächst versucht, ihn im Sinne GADOWS zu betrachten. Wie aus Fig. 2 ersichtlich, ist gerade das Merkmal, durch welches GADOW die Zuteilung der *Psittaci* in seinem System rechtfertigt, ausserordentlich schwach ausgeprägt, nämlich die spiralige Einrollung der Schlingenenden. Dieses Phänomen zeigt sich bei den vier vorhandenen Darmschlingen lediglich an der ersten (Fig. 1* und Fig. 2*), während GADOW in beiden Arbeiten (1879, S. 400, 1891, S. 708) die Papageien ausdrücklich innerhalb des cyclocoelen Typus dem telogyren einordnet, d. h. demjenigen, bei dem alle Schlingenenden spiralig eingerollt sind. Während er im systematischen Teil der Arbeit von 1879 von den *Psittaci* sagt (S. 154): „Charakterisiert kann der Darm werden als vier Hauptschlingen bildend, welche der Hauptsache nach im Bogen von oben nach unten laufend, stets an ihren Enden spiralig zusammengerollt sind", lautet der Text im entsprechenden Abschnitt der Arbeit von 1891 schon weniger bestimmt: „Fünf lange alternierende geschlossene Schlingen, welche sämtlich mit ihren Enden scharf, bisweilen knäuelförmig umgebogen sind". Trotzdem GADOW, wie schon oben bemerkt, an der Einordnung in das telogyre System festhält, scheint er doch auch gewisse Unstimmigkeiten entdeckt zu haben. Die schematische Fig. Nr. 46 auf Tafel XXXIX zeigt jedenfalls ein Schlingenbild, das sich meinen Befunden nähert, indem auch nur die erste Schlinge einen Ansatz zu spiraliger Einrollung zeigt. Man darf wahrscheinlich nicht die ganze Gruppe der *Psittaci* einfach zum telogyren System rechnen, dieser Typus ist bei vielen nur angedeutet, während andere ihn

vollkommen verwirklichen. GADOW hat *Melopsittacus* nicht untersucht. Diese Art stimmt überein mit der von GADOW gegebenen Charakteristik für den Darm der *Psittaci:* sie bildet ausser dem Duodenum vier Hauptschlingen. Der Durchmesser des Darmrohres nimmt vom Duodenum bis zur Kloake ständig ab; die Caeca fehlen, wie bei allen Papageien, vollständig. Nach der MITCHELL'schen Methode auseinandergelegt ergibt sich ein

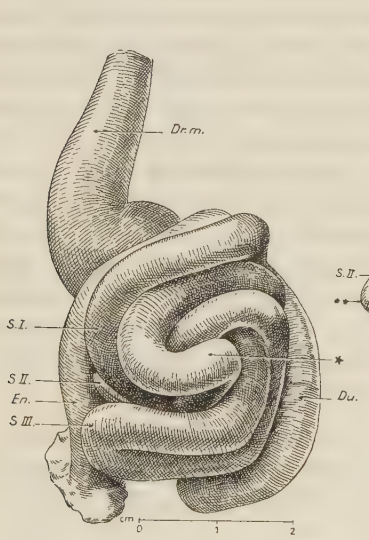

Fig. 1.

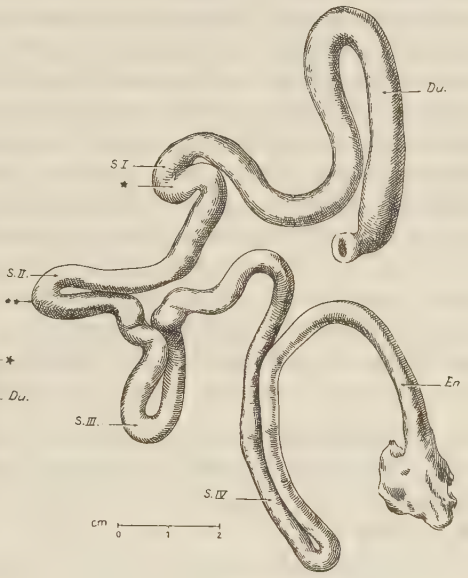

Fig. 2.

Fig. 1. Darmschlingen, von rechts gesehen.
Bei * spiralig eingerolltes Schlingenende.

Fig. 2. Darm, nach Mitchell ausgebreitet.
Bei * spiralig eingerolltes Schlingenende.
Bei ** Ansatzstelle des Meckel'schen Divertikels.

Bild wie es Fig. 2 zeigt. Klar sichtbar ist die Duodenalschlinge, anschliessend der in vier Schlingen ausgezogene Meckel'sche Traktus, die erste Schlinge mit der spiraligen Einrollung, die vierte als lange Supraduodenalschlinge entwickelt. Der Enddarm ist nicht genau abzugrenzen, da die Caeca, die bei vielen andern Formen den Enddarm vom Dünndarm abgrenzen, fehlen. Das Meckel'sche Divertikel ist beim erwachsenen Tier vollständig verschwunden. Bei einem seit ca. 10 Tagen ausgeflogenen Tier (40 Tage alt), dessen Schnabelwulst noch nicht

voll ausgefärbt war, war es noch vorhanden an der zweiten Schlinge des Meckel'schen Traktus etwa in der Grösse eines Stecknadelknopfes (Fig. 2**). Alle diese Merkmale, einschliesslich der schweren Entwirrbarkeit gehören zu den typisch apocentrischen. Es kann nicht die Aufgabe dieser Arbeit sein, die nur ein Organsystem einer einzigen Art behandelt, die Probleme der systematischen Stellung der *Psittaci* zu erörtern. Eine derartige Aufgabe kann, wie auch MITCHELL in seinem Schlusswort betont, nur durch Vergleich verschiedener Organe in Angriff genommen werden. Wir stellen lediglich fest, dass die Anschauung MITCHELLS die Schlüsse bestätigt, die auch PORTMANN (1935/38) auf Grund vergleichend ontogenetischer Tatsachen zieht: dass die Hühnervögel im Sinne der Evolutionslehre als archaisch, die Sperlingsvögel als evoluiert gelten müssen. Wir benennen aber im folgenden diese zwei Formzustände mit neutralen, rein morphologischen Namen, indem wir den Hühnerdarm als primär, d. h. dem allgemeinen Typus der Vogelorganisation näher, den der *Passeres* als sekundär, d. h. dem allgemeinen Typus der Vogelorganisation ferner, bezeichnen. Diese Benennungen sind, im Gegensatz zu den von MITCHELL gewählten, auch gültig ohne die spezielle Deutung durch die Evolutionslehre.

Zusammenfassend möchte ich daher nochmals feststellen: *Melopsittacus undulatus* gehört auf Grund seiner Darmbeschaffenheit zu den sekundären Formen. Dafür sprechen folgende Merkmale:

1. Komplizierte Lagerung der Schlingen, z. T. spiralige Einrollung der Schlingenenden.
2. Der von der Kreisform weit abweichende in mehrere Schlingen ausgezogene Meckel'sche Traktus.
3. Die stark ausgeprägte Supraduodenalschlinge.
4. Die Abwesenheit eines Meckel'schen Divertikels und der Blinddärme.

B. Ontogenese.

Dieser Abschnitt soll, abgesehen von einer genauen Schilderung der einzelnen Entwicklungsphasen des Darmes, durch Vergleich mit dem Hühnchen zeigen, in welcher Weise der verschiedene Endzustand und dessen morphologische Wertigkeit in Abweichungen der Ontogenese ihren Ausdruck finden. Bevor ich aber auf meine eigenen Untersuchungen eingehe, möchte ich die darüber schon bestehende Literatur erwähnen. Die Onto-

genese des Wellensittichs wird lediglich in den beiden Arbeiten von M. Braun (1882) und K. Abraham (1901) behandelt, während diejenige des Hühnchens von Götte (1867), Duval (1889), Keibel (1900) und Kersten (1911) bearbeitet wird. Nur Götte und Kersten stellen die Ausbildung des Darmkanals in den Mittelpunkt ihrer Untersuchungen, während die übrigen Autoren innerhalb einer Gesamtübersicht der embryonalen Entwicklung diesen nur beiläufig erwähnen. Aus den beiden Arbeiten über *Melopsittacus* konnte ich lediglich einige Daten aus der Frühentwicklung des Darmes entnehmen, so dass ich im übrigen vollständig auf eigene Untersuchungen angewiesen war. Abraham versucht aber bereits, wenn auch nur andeutungsweise, die beim Wellensittich gefundenen Verhältnisse mit dem Huhn zu vergleichen. Ich werde etwas später ausführlicher darauf zu sprechen kommen. Beim Hühnchen hingegen wird die Entwicklung des Darmkanals bis zum Abschluss der Embryonalperiode geschildert, am ausführlichsten von Kersten. Da ich, um den Vergleich einwandfrei durchzuführen, die wesentlichen Stadien beim Hühnchen an eigenen Präparaten kontrolliert habe, konnte ich meine Beobachtungen durch die bereits bestehenden Angaben ergänzen.

Den Ausgangspunkt für meine Untersuchungen über die Ontogenese des Verdauungskanals von *Melopsittacus* bildet der 4—4½ Tage alte Embryo, da sich die früheren Entwicklungsschritte nicht von den bei Vogelembryonen allgemein bekannten unterscheiden. Der anfänglich weite Pharynx verschmälert sich da, wo die Lungenanlagen abzweigen, zum Oesophagrohr. Eine Epithelverdickung weist auf die spätere Magenanlage hin. Unmittelbar anschliessend folgt die offene Darmrinne, die im hintersten Körperabschnitt wieder in ein kurzes röhrenförmiges Darmstück führt.

Fünf bis sechs Stunden später hat sich diese geschlossen bis auf einen Dottergang von ungefähr derselben Breite wie das Darmrohr, das den Körper vollkommen gestreckt durchzieht (Fig. 3). Die Magenanlage ist deutlich sichtbar. Eine ganz leichte Einschnürung weist bereits auf die Differenzierung in Drüsen- und Muskelmagen hin.

Das Darmrohr des nahezu 5 Tage alten Embryos (Fig. 4) zeigt an der Abgangsstelle des Dotterganges eine leichte ventrale Ausbiegung, auf deren Scheitel sich der nunmehr sehr viel schmälere Dottergang befindet. Es handelt sich hier um die Anlage der ersten Darmschlinge, die Gadow als Primitivschlinge

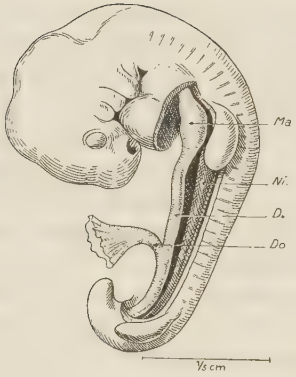

Fig. 3.

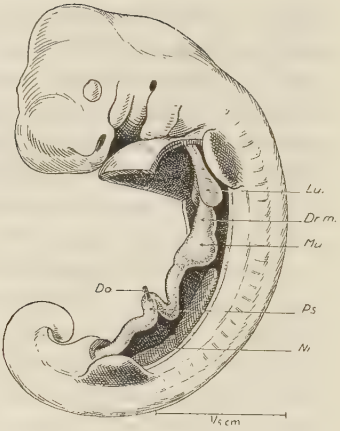

Fig. 4.

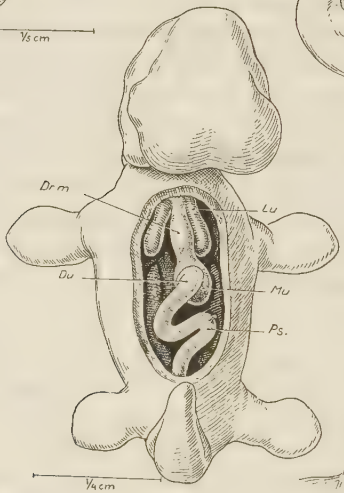

Fig. 5.

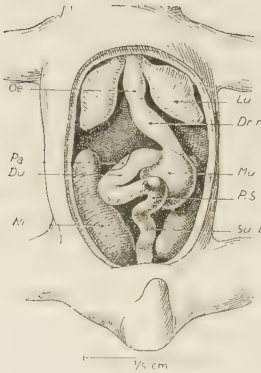

Fig 6.

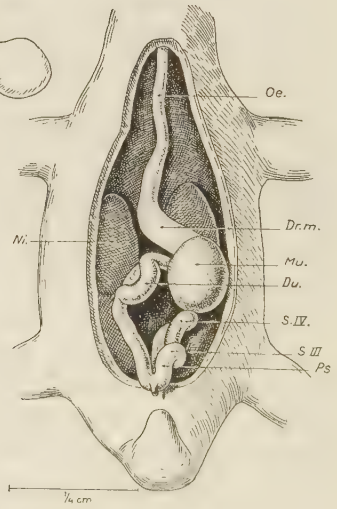

Fig. 7.

Fig. 3. Embryo von 4¾ Tagen. — Fig. 4. Embryo von nahezu 5 Tagen. Fig. 5. Embryo von genau 5 Tagen. — Fig. 6. Embryo von 6 Tagen. Fig. 7. Embryo von 7 Tagen. Primitivschlinge caudal umgelegt.

bezeichnet. Die Magenanlage zeigt jetzt deutliche Differenzierung in Drüsen- und Muskelmagen.

Der genau 5 Tage alte Embryo (Fig. 5) zeigt, abgesehen von den oben geschilderten Bildungen, die inzwischen an Deutlichkeit zugenommen haben, eine Neuerung, indem im unmittelbaren Anschluss an den Muskelmagen sich die ersten Anfänge der spätern Duodenalschleife zeigen. Damit ist in der Ontogenese ein Weg zurückgelegt und ein Zustand erreicht worden, der besonders wichtig ist, da er in dieser Form nicht nur für *Melopsittacus* gilt, sondern auch bei *Gallus dom.* verfolgt werden kann. Meine eigenen Untersuchungen an Hühnerembryonen stimmen hier mit denjenigen von KERSTEN und DUVAL überein. Da zwei in ihrer sonstigen Entwicklung so sehr voneinander verschiedene Vogelgruppen wie *Psittaci* und *Galli* bis zu diesem Zeitpunkt dieselbe Darmausbildung erreicht haben, so darf man wohl daraus folgern, dass diese als vogeltypisch bezeichnet werden kann. Die Allgemeinheit dieses Tatbestandes wird auch dokumentiert durch die Feststellung von F. MAURER (1906) im Handbuch der Entwicklungsgeschichte von O. HERTWIG: „Beim Vogeldarm bildet sich eine primitive Darmschlinge ähnlich wie bei Säugetieren. Sie besteht am 5. Bebrütungstage. Das Duodenum zeigt dann ein starkes Längenwachstum bei allen Vögeln" (S. 166).

Besonders nachdrücklich möchte ich auf die Tatsache hinweisen, dass, ungeachtet der bei den einzelnen Vogelarten so verschiedenen Gesamtbrutzeit die Verwirklichung dieses Zustandes 5 Tage benötigt. Während aber beim Wellensittich der Verschluss der Darmrinne, die Bildung der Primitivschleife und die Anlage der Duodenalschleife in grosser Eile, nämlich in der Zeit eines halben Tages (4½—5. Tag) erfolgt, gehen diese Vorgänge beim Hühnchen allmählich und stetig vor sich, indem sich hier nach KERSTEN die Darmrinne schon im Verlaufe des 3. Bruttages zum Darmrohr verschliesst, so dass für diese Entwicklung ungefähr 2 Tage zur Verfügung stehen. Dasselbe Phänomen lässt sich auch schon in den frühesten Stadien der Darmentwicklung beobachten. ABRAHAM weist darauf hin, dass schon die erste Anlage der vordern Darmbucht beim Huhn früher erfolgt als beim Wellensittich und sagt: „Danach scheint in frühen Stadien die Bildung des Darmkanals beim Huhn etwas rascher fortzuschreiten. Die grössere Körperlänge des Hühnerembryos reicht zur Erklärung der Tatsache wohl nicht aus" (S. 608). Ein Vergleich der Normentafeln für das Huhn von KEIBEL und derjenigen von *Melopsittacus* von ABRAHAM zeigt ferner, dass die Rachenmembran beim Huhn schon nach 2 Tagen

14 Stunden im Reissen begriffen ist, während dies bei *Melopsittacus* erst am Ende des 3. Tages zutrifft. Die erste Magenanlage beim Huhn ist schon nach 2 Tagen sichtbar, beim Wellensittich auch erst am Ende des 3. Tages. Betrachtet man das Gesamtresultat der Entwicklung bis einschliesslich 5. Bruttag, so lässt sich der Unterschied nicht so einfach fassen, wie das ABRAHAM tut, der von einer rascheren Entwicklung des Huhnes spricht. Vielmehr ist der Unterschied so zu fassen: während beim Huhn vom Beginn der Entwicklungsgeschehnisse an bis zum 5. Embryonaltag in ununterbrochener allmählicher Bildung die Darmanlagen sich herausgestalten, so zeigt der entsprechende Bildungsvorgang beim Wellensittich zwei relativ deutlich verschiedene Perioden. Die Vorgänge in der ersten Periode erscheinen gegenüber dem entsprechenden Prozess des Huhnes verlangsamt, in der zweiten Periode dagegen laufen die Bildungsvorgänge beim Wellensittich beschleunigt ab. Am Ende des 5. Tages ist in beiden Fällen dasselbe Stadium erreicht.

Nach dieser vogeltypischen Frühentwicklung des Darmes setzt die gruppentypische Sonderentwicklung ein. Am 6. Bruttag (Fig. 6) zeigt sich caudal der Primitivschlinge bereits die erste Andeutung der Supraduodenalschlinge. Ferner beobachtet man, dass sich die bereits vorhandenen Abschnitte des Verdauungskanals mit grösserer Deutlichkeit aus der Gesamtanlage herausheben und dass der Drüsenmagen eine leichte Abbiegung nach links erfahren hat.

Als weitere Neuerung findet sich am Darmkanal des siebentägigen Keimes (Fig. 7) unmittelbar nach dem Dottergang die erste Anlage der Darmschlinge III, etwas weiter caudal die nun schon sehr deutliche Anlage der Supraduodenalschlinge. Der Scheitel der früheren Primitivschlinge bildet die erste Anlage der Darmschlinge II. Damit hat die Primitivschlinge aufgehört zu bestehen und es haben sich im Verlaufe des 6. und 7. Bruttages die Anlagen von 3 Darmschlingen herausdifferenziert. Der Muskelmagen, der bisher nur eine caudal gerichtete Aussackung zwischen Drüsenmagen und Duodenalschlingenanlage bildete, beginnt auf diesem Stadium seine bikonvexe Gestalt anzunehmen durch Anlagerung starker Ringmuskelmassen.

Am Ende des 8. Tages zeigt sich zwischen Duodenum und Dottergang die Anlage der I. Darmschlinge. Damit sind alle vier Darmschlingen des adulten Tieres klar und deutlich in der Anlage vorhanden. Eine leichte Anschwellung des obern Oesophag deutet die Kropfbildung an. Dieser Zeitpunkt stimmt überein mit dem von T. OKUDA (1936) in seiner Arbeit „Über die

Entwicklungsgeschichte des Kropfes bei dem Wellensittich" genannten.

Auf der dorsalen Seite der Kloake zeigt sich erstmals am 9. Tag die Bursa Fabrici als gut sichtbare Aussackung.

Am 10. Tag macht sich die komplizierte Schlingenlagerung geltend, indem, bei Betrachtung von rechts, sich Schlinge III gleichsam vor Schlinge II legt, eine Tatsache, die später viel dazu beiträgt, das Auseinanderlegen der Schlingen zu erschweren. Die leicht spiralige Einrollung von Schlinge I wird am 12.—13. Embryonaltag sichtbar. Damit ist eine zweite Etappe der Ontogenese, die gruppentypische Sonderentwicklung, abgeschlossen. Es erhebt sich nun die Frage nach dem Verhalten des Hühnerkeimes in diesem zweiten Zeitabschnitt.

Vom 6. Tag an setzt hier ein starkes Längenwachstum der Primitivschlinge ein und gleichzeitig ein Vorgang, der von Kersten als Achsendrehung bezeichnet wird. Es hat den Anschein, als ob an der Basis dieser Schlinge eine Drehung stattfände, so dass der ursprünglich caudal gelegene Ast cranial zu liegen kommt und der craniale caudal. Am 11. Bruttag hat die Drehung 180° erreicht und ist damit beendet. Es kann sich hier nur um die Feststellung dieses Phänomens handeln, seine Bedeutung hingegen kann erst erörtert werden, wenn noch ontogenetische Untersuchungen an andern Vogelgruppen weitere Vergleiche ermöglichen. Hingegen muss schon jetzt betont werden, dass beim Wellensittich keine derartigen Drehungserscheinungen beobachtet werden konnten.

Erst am Ende des 8. Tages zeigt die Primitivschlinge unmittelbar nach dem Dottergang als erste Andeutung einer Darmschlinge eine leichte Ausbuchtung, womit die ursprüngliche Schlinge zu bestehen aufhört.

Am 9. Tag erscheinen auch in dem vor dem Dottergang gelegenen Abschnitt zwei Ausbuchtungen, zu denen sich am 10. Tag im Gebiet des Dotterganges eine weitere gesellt. Der für die *Galli* charakteristische hufeisenförmige Umschlag der Schlingenenden beginnt am 11. Tag und ist am 13. Tag beendet. Damit findet auch diese gruppentypische Sonderentwicklung ihren Abschluss.

Fassen wir die Ergebnisse dieser 2. Entwicklungsperiode zusammen, so ergibt sich die Tatsache, dass wiederum, ungeachtet der für die zwei Arten verschiedenen gesamten Brutdauer, die Darmgestalt am gleichen Tag fertig ausgebildet ist, doch ist auch wieder der Weg, der zu diesem Zustand führt, beim Hühnchen ein allmählicher und stetiger, während sich beim

Wellensittich eine sprunghafte Entwicklung zeigt, die in der Zeit vom 6.—8. Tag alle Schlingen des adulten Darmes in der Anlage entstehen lässt, so dass vom 10.—12. Tag nur noch die schon beschriebenen Komplizierungen eintreten, aber keine Neubildungen mehr.

Hier möchte ich auch noch auf die Übereinstimmung des Entwicklungstempos der Darmentwicklung mit der Federentwicklung bei hochevoluierten Gruppen hinweisen (PORTMANN 1938, S. 314). Auch hier treten beim Huhn die ersten Federanlagen allmählich vom 7.—10. Embryonaltag auf, beim Staren in rascher Folge vom 7.—8. Tag.

Die 3. ontogenetische Entwicklungsperiode bis zum Schlüpfen (Huhn nach 21, Wellensittich nach 18 Bruttagen) führt lediglich zu einer Längen- und Volumzunahme aller angelegten Teile des Verdauungstraktus. Die eigenartige und überraschende Tatsache, dass in zwei so verschiedenen Vogelgruppen die gestaltliche Anlage des Darmes am 13. Bruttag als abgeschlossen betrachtet werden kann, muss später noch in besonderem Zusammenhang gewürdigt werden.

Zusammenfassend sei nochmals festgehalten: die gestaltliche Entwicklung des Darmtraktus verläuft bei Huhn und Wellensittich in drei Etappen:

1. Allgemein vogeltypische Frühentwicklung vom 1.—5. Tag. Führt zur Ausbildung von Primitivschlinge und Duodenum.
2. Gruppentypische Sonderentwicklung vom 6.—13. Tag. Führt zur vollständigen gestaltlichen Ausbildung des Darmes.
3. Periode der Längen- und Volumzunahme des Darmes bis zum Schlüpftag.

Der sekundäre Darmtyp ist durch sprunghafte Entwicklung innerhalb der 1. und 2. Periode der Ontogenese charakterisiert, der primäre hingegen durch gleichmässig stetige Entwicklung.

2. Hauptteil.

HISTOLOGIE.

A. Oesophag.

Ein Querschnitt durch den Oesophag eines erwachsenen Wellensittichs zeigt bezüglich der Schichtenfolge die fast allen Vögeln eigene Abweichung vom Wirbeltiertypus: auf eine sehr stark entwickelte glatte innere Längsmuskelschicht folgt, nur

durch eine ganz dünne Bindegewebslamelle getrennt, eine dicke Ringmuskelschicht mit unmittelbar aufliegender Serosa. Nach Pernkopf und Lehner (Handbuch der vergl. Anat. der Wirbeltiere von Bolk/Göppert 1937, S. 416) ist diese innere Längsmuskelschicht als Muscularis mucosae aufzufassen, Submucosa und äussere Längsschicht hingegen fehlen. Was die Serosa betrifft, so ist sie nur in den dem Drüsenmagen unmittelbar vorangehenden Oesophagteilen typisch ausgebildet. Ohne schroffen

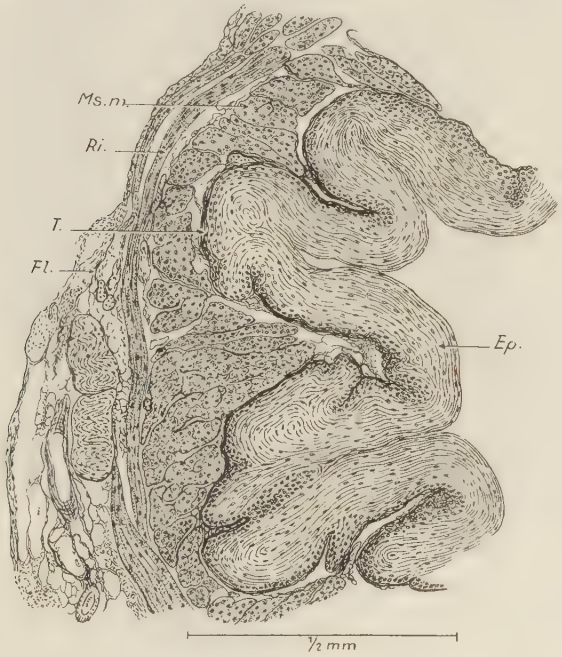

Fig. 8. Oesophag vor dem Kropf, Querschnitt.

Übergang wird sie dann in cranialer Richtung abgelöst von einer lockeren, bindegewebigen Hüllschicht, welche die Verbindung mit den Nachbarorganen vermittelt. Das Epithel ist in der ganzen Speiseröhre als vielschichtiges Plattenepithel entwickelt, doch lassen sich hinsichtlich seines feineren Baues im Verlaufe des Oesophags verschiedene Zonen unterscheiden. In dem vor dem Kropf gelegenen Teile des Oesophags bildet es breite, auf der Kuppe abgerundete Falten (Fig. 8). Seine Basis wird von einem schmalen Saume kleiner kubischer Zellen mit rundem Kern gebildet. In dieser Zone finden sich auch hin und wieder

Mitosen. Die ganze übrige Epithelschicht hingegen setzt sich aus stark abgeplatteten Zellen zusammen, die im Präparat durch ihre helle Färbung auffallen. Die Kerne der basisnäheren Schichten sind nur leicht abgeplattet, doch nimmt die Abplattung nach aussen ständig zu, so dass die Kerne der äussersten Schichten im Schnittbild nur mehr als kleine dunkle Striche erscheinen. Dieser pyknotische Anblick der Kerne lässt kaum eine andere Interprätation zu, als dass es sich um absterbende, resp. um abgestorbene Kerne handelt. Der Kropf weist noch dieselbe Epithelstruktur auf, erst nach dem Kropf zeigen sich Veränderungen, indem zunächst die Faltenkuppen spitzer erscheinen als in der vorher beschriebenen Region. Ferner schiebt sich zwischen der basalen und der hell gefärbten, abgeplatteten Schicht eine Zwischenschicht ein, die zwar ebenfalls abgeplattet ist, sich aber etwas dunkler färbt und mehr und vor allem weniger abgeplattete Kerne aufweist als die äusserste Schicht, die jetzt nur noch als verhältnismässig schmaler Saum vorhanden ist. Im Gebiet der oesophagalen Schleimdrüsen nimmt das Epithel an Mächtigkeit ab (Fig. 9). Über der basalen Schicht lagert hier eine nur wenig hohe abgeplattete Zellschicht, deren Kerne geringe Abplattung zeigen. Die helle Schicht mit den ganz platt gedrückten Kernen findet sich hier nicht. Diese Verschiedenheiten im Baue des Epithels finden sich auch bei andern Vogelformen und sind von einer Reihe von Autoren mehr oder weniger ausführlich beschrieben worden (Barthels 1895, Schreiner 1900, Swenander 1901, Kaden 1936). Kaden (1936) führt sogar eine Nomenklatur ein und nennt die basale kubische Schicht Stratum germinativum, die helle Schicht Stratum lucidum und die zwischen den beiden oben genannten Schichten gelegene Stratum spinosum. Ich möchte diese Nomenklatur nicht übernehmen, da sie in den Lehrbüchern für Histologie (Schaffer 1922, Petersen 1935) ausschliesslich für die Schichten der Oberhaut, d. h. der Epidermis verwendet werden. Ob die Verfasserin damit für die ectodermale Herkunft des Oesophags eintreten will oder ob sie die Bezeichnung nur übernimmt, weil die Epithelschichten des Oesophags eine gewisse Ähnlichkeit mit denjenigen der Epidermis haben, ist aus der Arbeit nicht zu ersehen, da sie keinerlei Erklärungen dafür gibt. Sie macht auch keinen Unterschied zwischen den Ausdrücken Epithel und Epidermis und gebraucht für dieselbe Bildung bald den einen und bald den andern. Ich bin daher der Ansicht, dass es besser ist rein beschreibend vorzugehen und unter keinen Umständen Bezeichnungen zu verwenden, die bereits für andere ganz be-

stimmte Strukturen verwendet werden und daher irreführend sind.

Im letzten Drittel des Oesophags treten als Produkt der Epithelschicht schleimabsondernde Drüsen von birnförmiger Gestalt auf. Sie finden sich zuerst nur spärlich verstreut, nehmen dann aber gegen den Magen rasch an Zahl zu und liegen dicht gedrängt nebeneinander (Fig. 9). Nach KADEN (1936) und

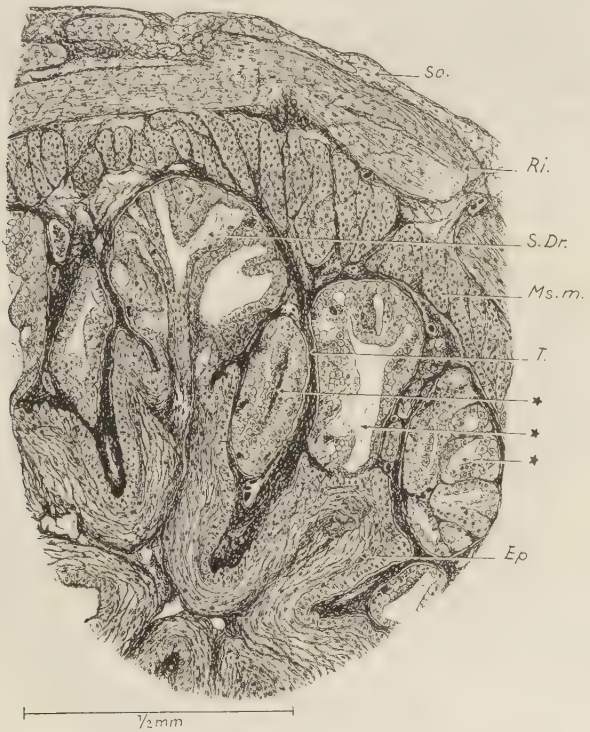

Fig. 9. Oesophag vor dem Drüsenmagen, Querschnitt. Bei * angeschnittene Schleimdrüsen.

SWENANDER (1901) gehören die Oesophagdrüsen von *Melopsittacus undulatus* im besondern und der Papageien überhaupt mit ihren starken innern Oberflächenvergrösserungen zu den kompliziertesten Oesophagdrüsen, die bei Vögeln zu finden sind.

Die Muscularis mucosae ist im ganzen Oesophag gut entwickelt, die Ringmuskelschicht hingegen ist in den nach dem Kropf gelegenen Oesophagzonen am stärksten ausgebildet. Das Bindegewebe der Tunica propria sowie das zwischen den Muskel-

schichten gelegene besteht in der Hauptsache aus starken kollagenen Fasern, zwischen denen sich überall zarte elastische Fasern finden. Unmittelbar vor dem Drüsenmagen nehmen die elastischen Fasern etwas zu, hauptsächlich zwischen der Muscularis mucosae und der Ringmuskelschicht. In der Tunica propria finden sich, mit Ausnahme des vor dem Kropf gelegenen Oesophagteiles zahlreiche Blutgefässe.

Spezielle, wenn auch kurze Angaben über den Oesophag von *Melopsittacus undulatus* sind in der Literatur nur in der Arbeit von KADEN (1936) zu finden. Ich habe an den entsprechenden Stellen bereits darauf hingewiesen. Von den älteren Autoren erwähnen ihn BARTHELS (1895) und SWENANDER (1901) in ihren Untersuchungen über den Bau des Vogeloesophag, doch geben sie keine eingehende Darstellung der bei ihm vorgefundenen Verhältnisse, sondern fassen sie nebst den Befunden an einer Reihe anderer Papageien zu einer allgemeinen Schilderung der Papageienzustände zusammen. Aus diesen Arbeiten, einschliesslich derjenigen von GRESCHICK (1917) über die Rotbugamazone geht hervor, soweit dies ohne Figuren ersichtlich ist, dass *Melopsittacus* bezüglich seiner histologischen Oesophagstruktur keine Besonderheiten aufweist, sondern in Gemeinschaft mit den von den genannten Autoren untersuchten Papageien folgende für diese Vogelgruppe charakteristische Merkmale zeigt:

1. Das Fehlen von Oesophagdrüsen im vordern Oesophag und Kropf und ihre Beschränkung auf die Oesophagregion, die dem Drüsenmagen unmittelbar vorangeht.
2. Die besonders starke Oberflächenvergrösserung der innern Drüsenwand.

Ontogenese.

Den Ausgangspunkt der ontogenetischen Schilderung bildet, auf Grund der Ergebnisse des morphologischen Teiles der 4 Tage alte Keim. Querschnitte auf diesem Stadium zeigen den Oesophag als Rohr mit engem Lumen, ausgekleidet von einem hohen, 2—3reihigen Zylinderepithel, das zahlreiche Mitosen aufweist. Das Epithel wird von undifferenziertem splanchnischem Gewebe umgeben (Fig. 10), das etwa die dreifache Dicke des Epithels aufweist und in der Figur nur teilweise dargestellt ist. Es verbindet den Oesophag mit den benachbarten Organen, schliesst also nicht mit einer Serosa nach der Körperhöhle ab, da es sich hier um die Körperzone handelt, welche auch im adulten Zu-

Fig. 10.

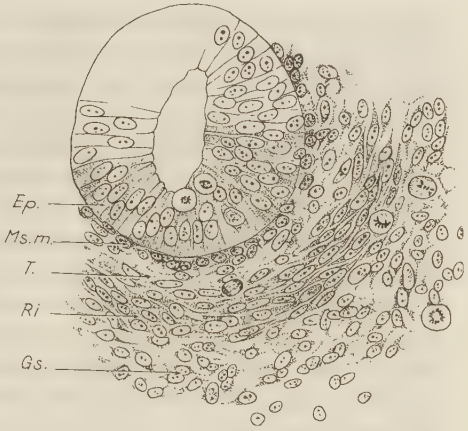

Fig. 11.

Fig. 12.

Fig. 10. Oesophag, Embryo von 4 Tagen, Querschnitt.
Fig. 11. Oesophag, Embryo von 5 Tagen, Querschnitt.
Fig. 12. Oesophag, Embryo von 9 Tagen, Querschnitt.
a) Schematischer Querschnitt zur Veranschaulichung der Faltenbildung.

stand kein ausgebildetes Coelom zeigt. Am 5. Embryonaltag, also etwa 2 Tage nach dem Durchbruch der Rachenmembran, zeigt sich im vordern Oesophagteil ein Verschluss des engen Lumens durch Zellen, so dass auf diese Strecke statt eines Rohres ein fester Epithelstrang vorliegt, indem sich aber bereits wieder Vakuolen zeigen, die auf die sekundäre Lumenbildung schliessen lassen. Ich komme auf diesen Vorgang, der auch bei andern Formen auf dieselbe Weise abläuft, später nochmals zu sprechen. Eine dichtere Ansammlung von Kernen, unmittelbar dem Epithel anliegend, bildet die erste Andeutung der Muscularis mucosae (Fig. 11). Ferner hat sich aus dem splanchnischen Gewebe ein deutlich sichtbarer Ringmuskelstreifen differenziert, der nach aussen aber immer noch von undifferenziertem Gewebe abgeschlossen wird. Das zwischen der späteren Muscularis mucosae und der Ringmuskelschicht gelegene Bindegewebe entwickelt sich zur Tunica propria.

Am 6. Tag ist die Verschlusszone noch vorhanden, doch ist sie reichlicher vakuolisiert. Die sich entwickelnde Muscularis mucosae tritt nun bereits besser in Erscheinung, fehlt aber in den Regionen, wo das Lumen durch Epithel verschlossen ist.

Am Ende des 7. Tages beginnt sich das bisherige Zylinderepithel zu einem kubischen umzubauen; die sekundäre Lumenbildung hat weitere Fortschritte gemacht, so dass sich der Verschluss nur noch auf die obersten Oesophagteile beschränkt. In dieser Zone können am 8. Tag noch die letzten Vakuolen beobachtet werden, während Abraham die sekundäre Lumenbildung schon am 7. Tag als abgeschlossen erklärt. Das Epithel hat sich zu einem 2—3reihigen kubischen ausgebildet und die beginnende Faltenbildung lässt sich erkennen.

Der epitheliale Verschluss des Lumens ist am 9. Tag vollkommen verschwunden. Das Epithel ist zweischichtig kubisch, wobei die obere Schicht eine Art Deckschicht bildet (Fig. 12). Die sich entwickelnde Muscularis mucosae findet sich nun auch in den obern Oesophagpartien, liegt aber dem Epithel nicht mehr unmittelbar an. Das peripher der Muscularis gelegene splanchnische Gewebe ist nur noch sehr spärlich vorhanden.

An den beiden nächsten Bruttagen beobachtet man eine weitere Abnahme der Epitheldicke, indem es in den obern Oesophagregionen z. T. nur noch einschichtig kubisch erscheint, während es in den Zonen gegen den Drüsenmagen zweischichtig bleibt.

Wesentliche Neuerungen treten am 12. Bruttage auf. In dem Oesophagteile, der dem Drüsenmagen am nächsten liegt,

zeigen sich die ersten in das Bindegewebe hineinragenden Epithelknospen, aus denen sich die beim erwachsenen Tier beschriebenen Schleimdrüsen entwickeln. Bei vereinzelten Knospen zeigen sich in dem sonst kompakten Zellhaufen bereits kleine Vakuolen, deren Inhalt, mit Mucikarmin gefärbt, positive Schleimreaktion ergibt. Ferner zeigen die Zellen des Bindegewebes, die noch beim 11tägigen Keim ohne sichtbare Beziehung zu den Falten den Raum zwischen Epithel und Muscularis mucosae füllten, auf diesem Stadium eine Ausrichtung nach der Symmetrieebene der Falten. Über der Muscularis lagert eine deutlich erkennbare Serosa.

Der 13. Bruttag weist eine Ausbreitung der Epithelknospen in cephaler Richtung auf und gleichzeitig eine Zunahme der Knospenzahl in den früher beschriebenen Anlagezonen. Die Bindegewebsfasern dokumentieren sich erstmals als kollagene, indem sie sich bei Anwendung der Azanmethode blau färben.

Die nächste Stufe der Drüsenentwicklung wird am 14. Embryonaltag erreicht, indem sich die Epithelknospen zu Cysten umgebildet haben, die mit Schleim angefüllt sind. Bezüglich der Abbildungen dieses Vorganges verweise ich auf die Arbeit von SCHUHMACHER (1926) und SCHREINER (1900), die ihn für das Hühnchen bzw. *Larus* schildern, wo er auf dieselbe Art abläuft.

Beim 15 Tage alten Embryo zeigt sich die schon beim 10 und 11 Tage alten Tier erwähnte, damals nur leichte Dickenzunahme des Epithels in cranio-caudaler Richtung nun in sehr erheblichem Masse, indem die vorderen Oesophagteile ein einschichtiges Epithel zeigen, das gegen den Drüsenmagen in ein 3—4schichtiges übergeht. Neben Drüsenanlagen in Knospen- und Cystenform finden sich am 16. Embryonaltag bereits vereinzelte Cysten, die gegen das Lumen aufgebrochen sind und nun mit diesem in Verbindung stehen.

Während sich am 17. Tage in der Nähe des Drüsenmagens eine grössere Anzahl offener Cysten finden, zeigt der Oesophag in cranialer Richtung, entsprechend dem Modus der cephalen Ausbreitung weniger weit entwickelte Drüsenanlagen, hauptsächlich geschlossene Cysten oder nur Knospen. Ferner fängt auf diesem Entwicklungsstadium die Umwandlung vom kubischen zum Plattenepithel an und zwar zunächst in dem vor dem Kropf gelegenen Oesophagteil und im Kropf selbst (Fig. 13). Ausserdem beginnt sich die Muscularis mucosae auszubreiten und in die Falten zu ziehen, ein Vorgang, der ähnlich anmutet wie der beim 12tägigen Embryo beschriebene für das Binde-

gewebe. Gleichzeitig beobachtet man in vermehrtem Masse eine Umhüllung kleiner Zellgruppen mit kollagenen Fasern, also die Bildung eigentlicher Muskelbündel.

Am 18. Bruttag, dem Schlüpftag, hat die Umbildung zum Plattenepithel auf das ganze Oesophagrohr übergegriffen und es erfolgt nun nach dem Schlüpfen eine sehr rasche Dickenzunahme. Die Drüsenentwicklung ist auf den Zeitpunkt des Schlüpfens noch nicht abgeschlossen. Wohl finden sich keine Drüsenknospen mehr und alle Cysten sind nach dem Lumen durch-

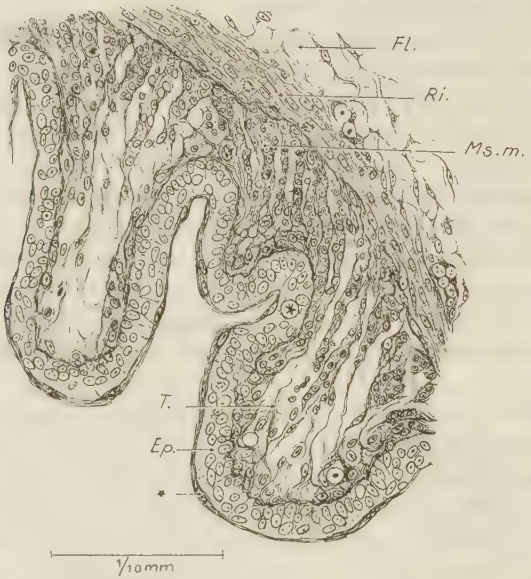

Fig. 13. Oesophag, Embryo von 17 Tagen, Querschnitt. Bei * beginnende Abplattung der Epithelzellen.

gebrochen, doch beginnt die beim erwachsenen Tier beschriebene charakteristische innere Oberflächenvergrösserung erst jetzt und zieht sich anscheinend über längere Zeit hin, denn noch beim 5 Tage alten Tier finden wir keine merklich weiter entwickelten Drüsen als beim 1 und 2 Tage alten.

Über die spezielle Frage des epithelialen Oesophagverschlusses finden sich in der Literatur, abgesehen von der bereits erwähnten kurzen Notiz von Abraham über den Wellensittich noch mehrere weitere Angaben. De Meuron (1886) beschreibt ihn für das Huhn. Er findet nach 5½ Tagen das Lumen ganz

verschlossen, nachdem es vorher immer enger wurde. Über die Wiedereröffnung sagt er nur, dass sie einige Tage später erfolge, ein genauer Zeitpunkt wird nicht angegeben. Forssner (1907) beobachtet ebenfalls beim Huhn den Verschluss zu Beginn des 5. Tages, findet aber den Oesophag nach 8½ Tagen wieder durchwegs offen. Pensa (1910) macht für das Huhn dieselben Angaben wie Forssner. Er beobachtet ferner den Verschluss auch noch bei *Sterna minuta* und *Fringilla carduelis*, macht aber hiezu keine Zeitangaben. Bei *Anser* hingegen konnte er das Phänomen des sekundären Oesophagverschlusses gar nicht finden. Nach den, wie mir scheint sehr genauen Untersuchungen von Trotti (1933), beginnt beim Hühnchen der Verschluss bereits am 4. Tag, die letzten Verschlussreste finden sich noch am 11. Tag. Bei der Ente fand er den Oesophag vom 7.—12. Tag verschlossen. Schuhmacher (1926) erwähnt bei seinen Untersuchungen am Hühnerkeim den Verschluss nur nebenbei; den Beginn beobachtet auch er am 5. Tag, den Abschluss gibt er aber nicht genau an. Er beschäftigt sich hauptsächlich mit der Frage des Epithelumbaues und mit der Bildung der Schleimdrüsen. Die dabei ablaufenden histologischen Vorgänge, wie Schuhmacher sie beschreibt, decken sich mit meinen eigenen Befunden, hingegen finden sich zeitliche Verschiebungen. Der Übergang vom zylindrischen zum kubischen Epithel erfolgt erst am 9. Tag; die erste Faltenbildung hingegen auch am 8. Tag. Deutliche Epithelknospen gibt Schuhmacher erst für den 16. Embryonaltag an und spricht von eventuellen Spuren am 14. Tag. Das geschichtete Pflasterepithel stellt er erstmals am 18. Tag fest, doch erfolgt seine endgültige Ausbildung erst nach dem Schlüpfen. Am 2. Postembryonaltag findet er alle Cysten aufgebrochen und sagt: „Die Drüsen haben ihre endgültige Form so ziemlich erreicht, nur dass später noch zahlreichere sekundäre Ausbuchtungen des Endstückes sich ausbilden" (S. 11). Bemerkenswert ist, dass Schuhmacher erst bei den aufgebrochenen Cysten positive Mucikarminreaktion findet, während Schreiner bei *Larus* in Übereinstimmung mit meinen eigenen Untersuchungen sie schon in den ersten Lichtungen der Drüsenknospen nachweist. Ferner erwähnt Schuhmacher noch eine Sekretionserscheinung der Epithelzellen am 5. Embryonaltag, eine Erscheinung, die ich beim Wellensittich weder an diesem noch an den nächstfolgenden Tagen beobachten konnte. Über das Verhalten der Muskulatur und des Bindegewebes finden sich keinerlei Angaben.

B. Drüsenmagen.

Der Drüsenmagen von *Melopsittacus* weicht nicht von den bei Vögeln bis jetzt bekannten Bautypen ab (Hasse 1866, Cattaneo 1885, Cazin 1887, Schreiner 1900, Swenander 1901, Clara 1934 u. a. m). Fig. 14 zeigt, wie die unilobulären Drüsensäckchen einander dicht gedrängt anliegen; sie kleiden so die ganze innere Oberfläche des Drüsenmagens aus. Ein Querschnitt lässt erkennen, dass ein einzelner Drüsensack von einer bindegewebigen Hülle bekleidet ist, die eine grosse Anzahl von Drüsenschläuchen beherbergt, welche sich alle in einen zentralen Ausfuhrgang öffnen (Fig. 14). Das Magenlumen wird von einem

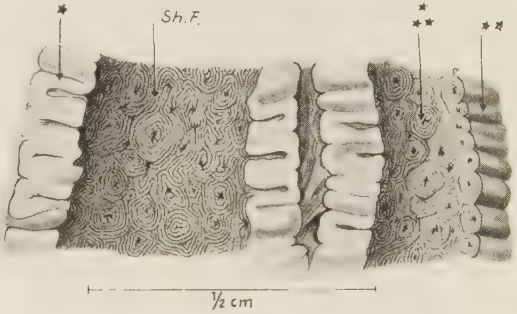

Fig. 14. Drüsenmagen, innere Oberfläche, adult.
Bei * aufgeschnittenes Drüsensäckchen mit zentralem Ausfuhrgang.
Bei ** einzelnes unverletztes Drüsensäckchen.
Bei *** Porus des zentralen Ausfuhrganges.

hochzylindrischen schleimproduzierenden Oberflächenepithel ausgekleidet, das in ringförmig um den Ausfuhrporus einer jeden zusammengesetzten Drüse gelagerte Falten gelegt ist (Fig. 14). Während die Drüsenschläuche, die von den oben genannten Autoren geschilderten kubischen granulierten Zellen aufweisen, ist der zentrale Ausfuhrgang mit demselben Epithel versehen, wie die innere Magenoberfläche. Allerdings besteht in färberischer Hinsicht ein Unterschied, auf den auch Clara (1934, S. 726) aufmerksam macht. Die Zellen des Oberflächenepithels reagieren auf Mucikarmin immer im gleichen positiven Sinn, indem sich der ganze distale Teil der Zelle intensiv rot färbt; diejenigen des Ausfuhrkanals hingegen verhalten sich wechselnd. Ich hatte Schnittserien, in denen sich die Zellen des Ausfuhrkanals in der Mehrzahl leicht hellrot färbten, nur einige wenige verstreut dazwischen liegende waren lebhaft rot

wie das Oberflächenepithel. In andern Serien reagierten die beiden Epithelien wieder genau gleich intensiv.

Nach aussen folgt auf die zusammengesetzten Drüsen eine schmale Schicht längs gerichteter Muskeln, die Muscularis mucosae, hierauf eine nur wenig breitere Ringmuskelschicht, der unmittelbar die Serosa aufliegt. Zwischen den zusammengesetzten Drüsen konnte ich keinerlei Muskelfasern unterscheiden.

Nirgends in der ganzen Erstreckung des Magens ist eine als deutliche Schicht entwickelte äussere Längsmuskulatur zu erkennen, doch bemerkt man zwischen Serosa und Ringmuskulatur gelegentlich verstreut einzelne Längsfasern.

Als weitere Struktur des Drüsenmagens werden in der neueren Literatur im Gegensatz zu den zusammengesetzten die sogenannten einfachen Drüsen erwähnt, die sich als einfache oder auch mehrfach gegabelte Schläuche vom Oberflächenepithel her in die Tiefe senken, wobei der Drüsenfundus die gleichen kubischen, granulierten Zellen aufweist wie die Schläuche der zusammengesetzten Drüsen. Ich habe bei *Melopsittacus* keine derartigen Bildungen auffinden können. Wohl hat es manchmal den Anschein, als ob eine Falte des Oberflächenepithels ihre Fortsetzung finden würde in einer einfachen Drüse. Verfolgt man sie hingegen in Schnittserien, so beobachtet man, dass sich immer mehr Drüsenschläuche dazu gesellen, bis man allmählich den vollen Querschnitt durch eine zusammengesetzte Drüse vor sich hat. Die einfache Drüse erweist sich also als angeschnittene zusammengesetzte Drüse, von der nur ein Teil eines einzelnen Schlauches getroffen wurde. Wenn man genügend viele Querschnitte betrachtet, so sind alle nur erdenklichen Möglichkeiten von angeschnittenen Drüsen zu finden, eine Tatsache, die ohne weiteres verständlich wird, wenn man die ineinandergeschachtelten Drüsensäckchen von Fig. 14 betrachtet. Da ich selbst nur den Wellensittich untersucht habe, so sollen meine Feststellungen natürlich die Befunde der übrigen Autoren nicht einfach in Abrede stellen, hingegen besteht die Möglichkeit, dass es sich auch bei andern Formen um das von mir beobachtete Phänomen handelt, umsomehr als auch Cattaneo und Cazin nur zusammengesetzte Drüsen und Schleimhautfalten unterscheiden.

Ontogenese.

Bis zum 6. Embryonaltag wird der Drüsenmagen von einem hohen drei- bis vierreihigen Zylinderepithel bekleidet. Die lumenseitige Zellgrenze einer jeden Epithelzelle zeigt eine kleine,

zungenförmige Sekretbildung, ähnlich wie ich sie später für den Muskelmagen beschreiben werde. Auch Cazin (1887) erwähnt diese Gebilde und vergleicht sie ebenfalls mit denjenigen des Muskelmagens. Er spricht (S. 298) davon, als „petits prolongements de cellules".

Am 7. Tag beginnt sich dieses Epithel unter Bildung zahlreicher Mitosen zu falten und das umgebende Gewebe lässt sich gliedern in die bindegewebige Tunica propria, die Ringmuskelschicht und die Serosa. Der 8. Tag bringt eine Vertiefung der Falten (Fig. 15), die sich am 9. Tag bereits zu tiefen schlauch-

Fig. 15. Drüsenmagen, Embryo von 8 Tagen, Querschnitt.

förmigen Einsenkungen umgewandelt haben und die erste Anlage der zusammengesetzten Drüsen darstellen. Bereits zeigen sich auch Anfänge der innern Oberflächenvergrösserung, die dann am 10. Tag (Fig. 16) in vollem Gange ist.

Während am 7. Tag die zungenförmigen Gebilde des Oberflächenepithels noch sehr schön sichtbar sind, nehmen sie am 8. Tag ab und sind am 9. Tag nicht mehr auffindbar. Auf diesen selben Zeitpunkt bereitet sich eine eigenartige Umbildung des Epithels der Drüsenanlagen vor. Spärlich und verstreut am 9. und 10. Tag. Durchwegs ausgebildet am 11. Tag beobachtet man eine unregelmässige Vorwölbung, z. T. auch eine Auflösung der lumenseitigen Zellgrenzen (Fig. 17), was entweder auf eine Sekretausscheidung oder auf eine Ausstossung von Plasma

Fig. 16.

Fig. 17.

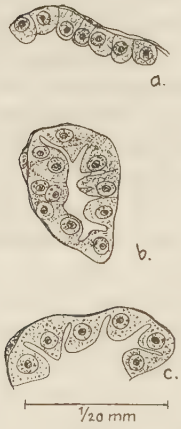

Fig. 18.

Fig. 16. Drüsenmagen, Embryo von 10 Tagen, Querschnitt. Bei * angeschnittenes Drüsengewebe.

Fig. 17. Drüsenmagen, Embryo von 11 Tagen. Ausschnitt aus einem Drüsenfundus.

Fig. 18. Entwicklung der Drüsenzellen in den zusammengesetzten Drüsen. a) 14 Tg. Embryo; b) ¾ Tg. postembryonal; c) Erwachsen.

schliessen lässt. Am 12. Tag erkennt man erstmals die Muscularis mucosae als ganz schmales Band. Die undeutlichen Zellgrenzen der Drüsenzellen haben fast überall wieder scharfen Konturen Platz gemacht, doch hat sich damit auch der Übergang vom hohen Zylinderepithel zu einem niedrig kubischen vollzogen. Die Zahl der Drüsenschläuche hat inzwischen noch erheblich zugenommen und nimmt an den folgenden Tagen bis zum Schlüpfen weiterhin zu.

Am 13. Embryonaltag erkennt man die ersten elastischen Fasern und am 14. die kollagenen. Ebenfalls am 14. Tag zeigt die Mucikarminfärbung, dass sich im Magenlumen Schleim vorfindet, der sich auch in dünner Schicht dem Oberflächenepithel entlang zieht ohne zunächst in den Epithelzellen selbst nachweisbar zu sein.

Vom 15. Tag an verändert sich bis zum Schlüpfen das Bild nur wenig, abgesehen von der oben erwähnten weitern starken Zunahme der Drüsenschläuche. Erst postembryonal, beim 1 und 2 Tage alten Tier treten noch gewisse, dem adulten Drüsenmagen charakteristische Merkmale auf:

a) Beim einen Tag alten Tier zeigt sich erstmals der Schleim nicht nur im Magenlumen, sondern füllt deutlich den dem Lumen zugekehrten Teil der Zellen des Oberflächenepithels.

b) Am gleichen Tag nimmt noch ein weiterer Prozess seinen Anfang. Die lumenseitigen Grenzen der Zellen der Drüsenschläuche beginnen sich vorzuwölben, so dass die innere Oberfläche der Drüsenschläuche ein lappiges Aussehen bekommt (Fig. 18). Dieser Umwandlungsvorgang hat aber erst einen Teil der Zellen ergriffen, daneben finden sich noch viele in unverändertem Zustand. Das Aussehen des erwachsenen Tieres (Fig. 18) wird anscheinend erst spät und ganz allmählich erreicht, denn auch am 5. Postembryonaltag sind wohl wesentlich mehr aber noch nicht alle Zellen von diesem Prozess erfasst.

Die Literatur über die Ontogenese des Drüsenmagens beschränkt sich auf die Arbeiten von Cattaneo (1884), Cazin (1887) und T. Takai (1935).

Takai (1935), der die Untersuchungen von Cattaneo und Cazin nicht kennt, wie er in der Einleitung bemerkt, benützte für seine Untersuchungen das Zwerghuhn. Leider gibt er das Alter der Embryonen nicht an, sondern nur ihre Scheitel-Steisslänge in Millimetern. Den Figuren ist aber zu entnehmen, dass er die Magenentwicklung nur über eine relativ kurze Zeitspanne verfolgt hat, nämlich von der ersten Epitheleinstülpung bis zu einem Stadium, das ungefähr dem von mir für den 9. Tag ab-

gebildeten entspricht. Der von ihm geschilderte Entwicklungsvorgang als solcher hingegen deckt sich mit meinen Beobachtungen bei *Melopsittacus*.

Die Ausführungen von CATTANEO über das Hühnchen sind sehr lückenhaft und nach CAZIN z. T. falsch. CAZIN selbst hingegen bringt sehr genaue Beobachtungen über die Ontogenese des Drüsenmagens beim Hühnchen. Danach beginnt die Faltung des Oberflächenepithels bereits am 5. Tag, also 2 Tage früher als beim Wellensittich. Für den 6. Tag notiert er schon blasige Auftreibung der Drüseneinsenkungen. Am 9. Tag nehmen sie die ganze Wanddicke ein, stehen aber noch weit auseinander und zeigen keinerlei innere Oberflächenvergrösserung. Die zungenförmigen Fortsätze des Oberflächenepithels erwähnt er erst am 9. Tag. Die Vergrösserung der innern Oberfläche gibt er für den 10.—11. Tag an, ebenfalls die Umwandlung des vorher zylindrischen Drüsenepithels mit den verschwommenen lumenseitigen Grenzen zu einem scharf konturierten kubischen. Am 13.—14. Tag sind nach CAZIN auch beim Hühnchen die zusammengesetzten Drüsen so weit ausgebildet, dass später nur noch die Anzahl der Drüsenschläuche zunehme. Auf die Ausbildung der Muskelschichten, die Schleimreaktion im Epithel usw. geht CAZIN nicht ein.

C. Übergangszone Oesophag-Drüsenmagen.

Die Übergangszone des Oesophags zum Drüsenmagen wird charakterisiert durch eine Veränderung der oesophagalen Schleimdrüsen: diese sind nicht mehr birnförmig mit starker innerer Oberflächenvergrösserung, sondern schlauchförmig mit nur sehr schwacher oder gar keiner innern Oberflächenvergrösserung; die Schleimsekretion wird beibehalten. Während die Drüsen im eigentlichen Oesophag ausschliesslich in den Faltentälern liegen, finden sie sich in dieser Region auch auf den Faltenkuppen. Plötzlich bricht dann das geschichtete Plattenepithel des Oesophags ab, um von dem hohen zylindrischen schleimabsondernden Oberflächenepithel des Drüsenmagens abgelöst zu werden, unter dem sich aber zunächst noch keine zusammengesetzten Drüsen finden, sondern auf eine gewisse Erstreckung starke Lymphocytenansammlungen. Diese sind nicht nur für *Melopsittacus*, sondern noch für viele andere Vogelformen in dieser Zone charakteristisch. Ich verweise diesbezüglich auf die ausführlichen Beschreibungen von SCHREINER (1900). Auch nach dem Einsetzen der Magendrüsen finden sich diese An-

sammlungen noch verstreut dazwischen liegend, sowie sie sich auch schon zwischen die oben beschriebenen schlauchförmigen Oesophagdrüsen drängen.

Ontogenetisch lässt sich die Übergangsregion erst vom 9. Embryonaltag an erkennen, indem sich zwischen dem bereits kubisch umgebauten Oesophagepithel und dem Gebiet der sich entwickelnden Drüsen des Drüsenmagens eine Zone mit ausgesprochen zylindrischem Epithel einschiebt, die bis zum 15. Embryonaltag beibehalten wird, wenn auch das Epithel etwas niedriger wird und sich umso auffälliger abhebt, je weiter sich Oesophag und Drüsenmagen entwickeln. Am 16. Embryonaltag fand ich auch dieses Gebiet von Drüsen resp. Zellknospen und Cysten durchsetzt. Schon gleich zu Beginn sind sie deutlich als Übergangsdrüsen zu erkennen, indem sie sich sogleich schlauchförmig in die Länge ziehen, im Gegensatz zu den eigentlichen Oesophagdrüsen, welche auch von Anfang an ihre birnförmige Form erhalten und beibehalten. Die Lymphocytenhaufen scheinen in ihrem Auftreten individuellen Schwankungen unterworfen zu sein. Jedenfalls fand ich sie in Embryonalstadien nie, ihr erstes Auftreten beobachtete ich bei einem geschlüpften 2 Tage alten Tier, allerdings nur in geringem Masse zwischen den Übergangsdrüsen des Oesophags. Ein weiteres Exemplar desselben Alters zeigte aber wieder keine Spur davon. Bei einem 3 Tage alten Tier fand ich sie schon in beträchtlichem Masse vor, während sie einem 5tägigen wieder vollkommen fehlten und bei einem 4—5tägigen in geringem Masse vorhanden waren. Sicher ist aber ihr postembryonales Erscheinen und auch hier anscheinend erst spät in vollem Umfang.

D. Muskelmagen.

Gleich wie der Drüsenmagen, so weist auch der Muskelmagen von *Melopsittacus* keine vom Vogeltypus abweichenden Züge auf. Dem von Cornselius (1924) für Körnerfresser geschilderten Bau entsprechend, ist er stark muskulös (s. morphol. Teil). Seine innere Oberfläche ist von einer auch makroskopisch gut sichtbaren dicken keratinoiden Schicht bedeckt. Hebt man sie ab, so zeigt sich darunter die in feine Falten gelegte Schleimhaut. Ein Querschnitt unter dem Mikroskop betrachtet, lässt erkennen, dass sich jede Schleimhautfalte in einen einfachen schmalen Drüsenschlauch fortsetzt, dessen Fundus gelegentlich gegabelt ist. Die einzelnen Schläuche liegen dicht gedrängt in

regelmässiger Anordnung nebeneinander. Das Epithel der Faltenkuppen sezerniert Schleim, den ich aber in den betreffenden Zellen mit der Mucikarminfärbung nur sehr undeutlich sichtbar machen konnte. Dass aber eine solche Ausscheidung stattfinden muss, erkannte ich daran, dass die zwischen den ausgeschiedenen Sekretsäulen befindlichen Zonen, die mit den Produkten des Oberflächenepithels und mit Zelltrümmern erfüllt sind, auf Mucikarmin positiv reagieren. Bei der Anwendung von Orcein zum Nachweis der elastischen Fasern entdeckte ich, dass in dem sonst hellviolett getönten Präparat nicht nur die elastischen Fasern tiefschwarz gefärbt waren, sondern auch der Schleim. Es zeigte sich nun, dass die Zellen des Oberflächenepithels an ihrer freien Oberfläche nur einen ganz schmalen Schleimsaum aufweisen, der bei der Mucikarminfärbung durch die Plasmafärbung mit Metanilgelb verdeckt worden war. Den einzelnen Zellen des Drüsenschlauches sieht man sehr deutlich feine Sekretfäden entspringen, die sich alle zu einem der Drüse entsteigenden Sekretstrom vereinigen. Dieses Phänomen wird auch von einer Reihe von Autoren für andere Vogeltypen bestätigt (s. H. Plenk, Handbuch der mikroskopischen Anatomie des Menschen v. Möllendorf, Verdauungsapparat, II. Teil, S. 51).

Das Bindegewebe der Tunica propria besteht aus kollagenen Fasern, die reichlich mit elastischen durchsetzt sind. Darauf folgen nach aussen die starken Schichten der Muscularis und das Ganze umschliessend die Serosa.

Ontogenese.

Die innere Auskleidung des Muskelmagens besteht bis einschliesslich zum 10. Embryonaltag aus einem mehrreihigen Zylinderepithel, das zahlreiche, meist distal gelegene Mitosen aufweist und sich gegen das darunter liegende undifferenzierte splanchnische Gewebe scharf absetzt. Die lumenseitigen Zelloberflächen weisen zungenförmige Sekretbildungen auf, die denjenigen des Drüsenmagens ähnlich sehen (Fig. 19).

Schon am 5. Embryonaltag zeigt ein Querschnitt durch die Anlage des Muskelmagens den für das erwachsene Tier charakteristischen Umriss, indem sich dorsal und ventral vom Lumen ein dicker Mantel splanchnischen Gewebes mit auffallend vielen Mitosen erhebt, während lateral nur eine dünne Gewebeschicht vorhanden ist. Abgesehen von dem dem Epithel unmittelbar anliegenden Gewebeteil, der sich zur Tunica propria differenziert,

wird das ganze übrige Gewebe zur Muscularis umgebildet und zwar beginnt diese Umbildung in den mittleren Partien der stark entwickelten dorsalen und ventralen Schichten bereits am 5. Embryonaltag. Schon am 7. Tag umzieht den Muskelmagen nur noch peripher eine undifferenzierte splanchnische Schicht, die bis zum 11. Tag dann ebenfalls umgebildet ist. Auf histologische Einzelheiten der Muskelumbildung bin ich nicht eingegangen, da sie den Rahmen dieser Arbeit überschreiten würden.

Im Epithel beobachtet man am 11. Bruttag eine Veränderung des bisherigen Bildes, die ersten Anzeichen des Vorganges, der in unaufhaltsamem Ablauf zur Bildung der beim erwachsenen Tier geschilderten Drüsenschläuche führen wird, ein Vorgang, auf den ich besonders genau eingehen werde, weil er hier erstmals beschrieben wird. Die erste Veränderung bezieht sich auf die Grenzlinie zwischen dem Epithel und dem darunter liegenden Gewebe der spätern Tunica propria, die weniger scharf erscheint als an den Vortagen (Fig. 20). Bei starker mikroskopischer Vergrösserung erkennt man an der Basis des Epithels einen leichten, noch kaum wahrnehmbaren Vorstoss der Bindegewebszellen gegen das Epithel. Ferner lassen sich, wenn auch noch undeutlich, in mehr oder weniger regelmässigen Abständen leichte Anhäufungen bindegewebiger Zellen erkennen. Die zweite Veränderung bezieht sich auf die Kerne des Zylinderepithels, die sich in der Mehrzahl in der Mitte des Epithels konzentriert haben, nur einzelne wenige liegen auch an der Basis und lumenwärts. Die Vorbereitungen zu dieser Kernverlagerung lassen sich bereits vom 8. Tage an verfolgen.

Schon am 12. Tag hat sich der Anblick des Epithels wieder stark verändert (Fig. 21). Die Kerne finden sich abermals wie vor dem 11. Tag gleichmässig verteilt, doch hat das Epithel den

Fig. 19. Muskelmagen, Embryo von 5 Tagen, Querschnitt. Bei * zungenförmige Sekretbildungen. Bei ** Abschluss des splanchnischen Gewebes nach der Leibeshöhle.

Fig. 20. Muskelmagen, Embryo von 11 Tagen, Querschnitt. Bei * in das Epithel vorstossende Bindegewebskerne.

Fig. 21. Muskelmagen, Embryo von 12 Tagen, Querschnitt. Bei * vorstossende Zellgruppe des Bindegewebes.

Fig. 22. Muskelmagen, Embryo von 14 Tagen (früh), Querschnitt. Bei * spindelförmige Kerne. Bei ** vorstossende Zellgruppe.

Fig. 23. Muskelmagen, Embryo von 14 Tagen, Querschnitt. Bei * vorstossende Zellgruppe. Bei ** Mageninhalt.

Fig. 24. Muskelmagen, Embryo von 14 Tagen, Querschnitt. Bei * Abrisstelle zwischen Epithel und Tunica propria.

Fig. 19.

Fig. 20.

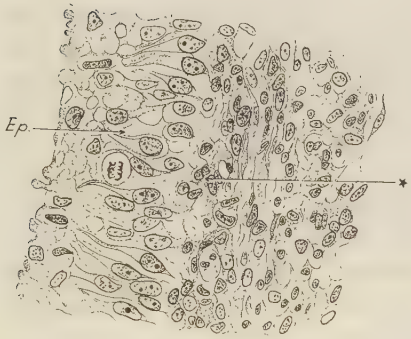

Fig. 21.

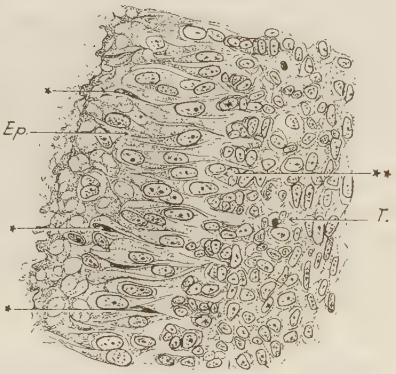

Fig. 22.

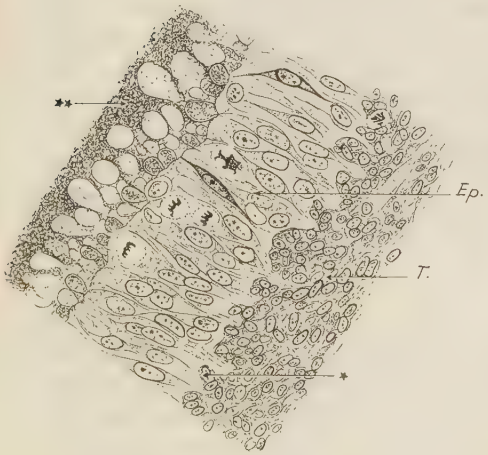

Fig. 23.

Fig. 24.

Charakter eines regelmässig gebauten Zylinderepithels verloren, so als ob eine Verlagerung und andersartige Anordnung der Zellen vorbereitet würde. Die Grenzlinie zwischen Epithel und Bindegewebe ist nun stellenweise bereits von einigen Bindegewebszellen überschritten worden. Am Ende des 13. und zu Beginn des 14. Tages (Fig. 22) drängen sich zwischen das Epithel ganze Zellgruppen von Bindegewebe, die sich noch im Verlauf des 14. Tages zu scharf umrissenen, zapfenförmig in das Epithel vorragenden Gebilden ordnen (Fig. 23). Dass es sich hierbei wirklich um Bindegewebe und nicht etwa um epitheliale Bildungen handelt, ersieht man aus Fig. 24. Es betrifft dies eine Stelle im Präparat, bei der durch das Schneiden mit dem Mikrotom das Epithel von seiner Unterlage gerissen wurde, so dass die Zugehörigkeit der einzelnen Zellen prachtvoll zutage tritt. Nach wie vor finden sich im Epithel zahlreiche, meist distal gelegene Mitosen. Eine eigenartige Bildung sind die in Fig. 22 dargestellten schmalen spindelförmigen Kerne, die das Epithel durchsetzen und sich viel dunkler färben als die übrigen. Ich habe sie vereinzelt erstmals am 12. Tage beobachtet. Während das Magenlumen bisher nur einen geringen, schwach gefärbten Inhalt aufwies, tritt mit dem 14. Tage ein nach Azanfärbung intensiv blauer feinkörniger Inhalt auf, in den hinein das Epithel zwei Reihen bläschenförmiger, vakuolenartiger Bildungen entsendet. Ob es sich bei der dem Epithel zunächst gelegenen Reihe dieser Bläschen um das früher schon beschriebene Sekret handelt, ist fraglich, da es an den beiden vorangehenden Tagen weniger deutlich sichtbar war.

Zu Beginn des 15. Tages erinnert das Epithel in keiner Weise mehr an ein zylindrisches (Fig. 25) und man kann sich des Eindruckes nicht erwehren als ob sich die Zellen im Momente der Fixierung in voller Umgruppierung befunden hätten. Die dicken Bindegewebszapfen sind nun etwas schlanker geworden, da sich ein Teil der so angesammelten Zellen weiter in das Epithel hinauf geschoben hat. Auf andern Querschnitten desselben Magens trifft man aber auch schon etwas weiter entwickelte Stellen (Fig. 26), indem die Epithelmasse von der Oberfläche her an scheinbar präformierten Stellen zerlegt wird, d. h. die Bildung des beim erwachsenen Tier geschilderten Faltenreliefs der Schleimhaut nimmt ihren Anfang. Möglicherweise sind die Stellen, an denen die Spaltung eintritt, identisch mit denjenigen, an denen vom 11. zum 14. Tag die dunklen Kerne zu beobachten waren. Diese gehören eventuell absterbenden Zellen an, die durch ihr Absterben diese Spaltung und Faltenbildung ermög-

Fig. 25.

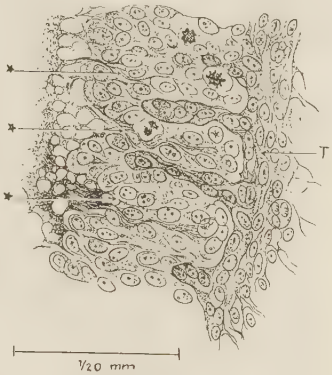

Fig. 26.

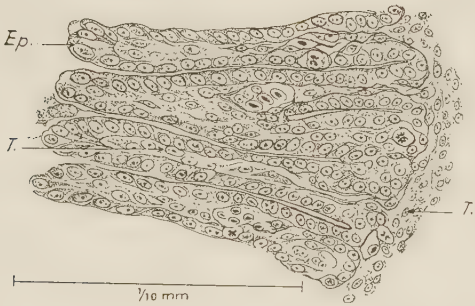

Fig. 27.

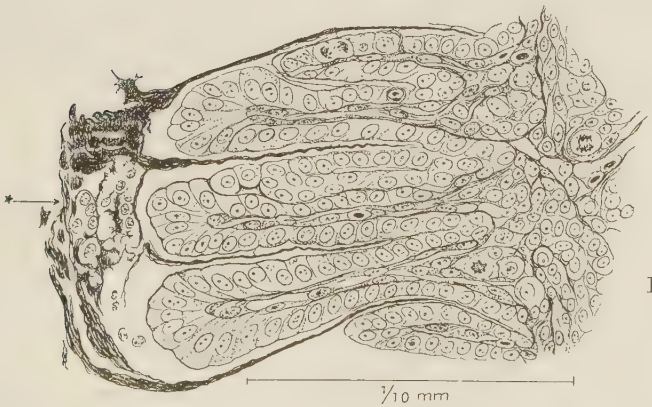

Fig. 28.

Fig. 25. Muskelmagen, Embryo von 15 Tagen (früh), Querschnitt. Epithel im Umbau begriffen.
Bei * vorstossende Gewebezapfen der Tunica propria.

Fig. 26. Muskelmagen, Embryo von 15 Tagen (früh), Querschnitt.
Bei * beginnende Faltenbildung.

Fig. 27. Muskelmagen, Embryo von 15 Tagen (spät), Querschnitt.

Fig. 28. Muskelmagen, Embryo von 16 Tagen, Querschnitt.
Bei * ausgeschiedenes Sekret und Zelltrümmer.

lichen. Möglicherweise sind die am 16.—18. Embryonaltag zu beobachtenden Zelltrümmer, die vom Sekretstrom fortgetragen werden (Fig. 28) eine Bestätigung für diese Annahme.

Noch im Verlaufe des 15. Tages ordnen sich die Zellen so, dass die Faltenkuppen von einem einschichtig zylindrischen, die Drüsenschläuche von einem einschichtig kubischen Epithel bekleidet sind (Fig. 27). Das Innere der Falten wird vom Bindegewebe der Tunica propria erfüllt. Gleichzeitig mit dem spärlicher werdenden Mageninhalt sind nun auch die Sekretzungen des Epithels verschwunden.

Am 16. Embryonaltag nimmt die Sekretbildung aus den Schläuchen ihren Anfang (Fig. 28), indem aus jedem Drüsenschlauch ein sich mit der Azanmethode blau färbender Sekretfaden austritt, der anscheinend von anderer chemischer Beschaffenheit ist als beim erwachsenen Tier, wo er sich bei Anwendung derselben Färbung rot färbt. Mit Mucikarmin färbt sich das Sekret rot, beim erwachsenen Tier reagiert es nicht auf diesen Farbstoff, sondern auf das Metanilgelb, das ich für die Plasmafärbung verwendete. Beide Reaktionen lassen am 16. Embryonaltag auf schleimige Substanzen schliessen. In der ausgeschiedenen Sekretschicht finden sich die oben erwähnten Kerne abgestossener Zellen. In noch reichlicherem Masse ist das der Fall am 18. Embryonaltag. Gleichzeitig sieht man, wie sich ganze Zellkomplexe aus dem Verband lösen und vom Sekretstrom fortgetragen werden. Diese Erscheinung ist nicht zu verwechseln mit den beim erwachsenen Tier zu beobachtenden Zellresten zwischen den Säulen der keratinoiden Substanz, die zweifellos abgenützte und daher abgestossene Zellen des Oberflächenepithels darstellen, hier hingegen dürfte es sich um die bereits genannten abgestorbenen Zellen handeln, die die Faltenbildung ermöglichen. In färberischer Hinsicht hat sich auf diesem Stadium noch nichts verändert. Aber auch das Bild der Drüsenschläuche ist noch nicht dasselbe wie beim erwachsenen Tier, indem die einzelnen Schläuche erst etwa zu zwei Dritteln ein Lumen aufweisen, im basalen Teil stossen die einander gegenüberliegenden Epithelien noch aneinander, ohne einen freien Raum dazwischen zu lassen. Erst der 2. Postembryonaltag zeigt ein Falten- und Drüsenbild, wie es dem erwachsnen Tier eigen ist. Der Sekretfaden färbt sich bei der Azanfärbung aber immer noch blau, zeigt hingegen gelegentlich knotig verdickte Stellen, wobei sich der Knoten rot färbt. Der Nachweis dieses anders gearteten Sekretes gelingt auch in der ausgeschiedenen Sekretschicht. Am 3. Postembryonaltag findet sich

dann die dem erwachsenen Tiere eigene Ausbildung der Sekretion und der Sekretschicht, so dass man die Entwicklung des Muskelmagens an diesem Tage als abgeschlossen betrachten kann.

Über die Ontogenese des Muskelmagens bei Vögeln habe ich in der Literatur nur zwei Arbeiten finden können, die eine von Cazin (1887), die andere von Cornselius (1924). Beiden Autoren diente das Hühnchen als Untersuchungsobjekt. Während Cazin in den embryonalen Frühstadien von einem mehrschichtigen Epithel spricht, findet Cornselius ein einschichtiges aber mehrreihiges Epithel. Die von mir beschriebenen zungenförmigen Sekretausscheidungen wurden von Cazin und Cornselius ebenfalls beschrieben. Ihr erstes Erscheinen wird von Cazin am 8. Tag, von Cornselius am 9. beobachtet, während ich sie bei *Melopsittacus* schon am 5. wahrnehmen konnte. Cazin bezeichnet sie als „bâtonnets" und sagt davon: „Ces bâtonnets ne sont pas autre chose que des prolongements des cellules epithéliales". Cornselius hingegen fasst sie als cuticulare Bildungen auf und gibt ihnen den Namen „Wimperflammen", da er ihre Entstehung auf das Verkleben feiner Stäbchen zurückführt. An der Basis dieser „Wimperflammen", also an der Oberfläche der Epithelzellen, sieht er eine feine dunkle Linie, die er als nahezu miteinander verschmolzene Basalkörner der einzelnen Stäbchen auffasst. Mit dieser Bildung geht beim Hühnchen die Ausscheidung eines Sekretes Hand in Hand, das von beiden Autoren beschrieben wird als eine über dem Epithel lagernde, feingestreifte Schicht. Um mich selbst davon zu überzeugen, habe ich einen 9tägigen Hühnerkeim nach den Angaben von Cornselius behandelt (Fix. nach Zenker, Färbung: Hämalaun/Eosin), wobei diese frühembryonale Sekretion sehr schön zutage trat (Fig. 29a). Die dunkle, von ihm als Basalkornreihe bezeichnete Linie war stellenweise gut sichtbar, um aber auf demselben Querschnitt an andern Stellen wieder ganz zu fehlen. Der Name Wimperflammen erscheint mir jedenfalls nicht gerechtfertigt, da ich keine Anhaltspunkte gefunden habe für eine Entstehung dieser „cuticularen" Bildungen aus einzelnen Stäbchen. Ich habe in meinen Ausführungen auch den Ausdruck „cuticulare Bildung" vermieden, da ich diese Gebilde eher als ausgeschiedenes Sekret betrachte. In Fig. 29b habe ich einen Querschnitt aus dem Muskelmagen des 8tägigen Wellensittichembryonen dargestellt, den ich derselben Behandlung unterzogen habe wie den Hühnerkeim. Neben der viel schwächeren Entwicklung der Sekretzungen ist vor allem das Fehlen

der feingestreiften darüber gelagerten Schicht auffällig. Trotzdem scheint eine, wenn auch viel flüssigere Sekretion statt zu finden, da das Lumen von einer feinen, kaum sichtbaren wabigen Struktur erfüllt wird, offenbar dem Niederschlag einer sehr dünnflüssigen Eiweissmasse. Auf Grund des späteren Verhaltens dieser feinstreifigen Schicht beim Hühnchen äussert sich CORNELIUS über ihre mutmassliche Beschaffenheit wie folgt: „Nach alledem erscheint es, dass die Schicht aus einem ferment-(eiweiss-)haltigen Sekret besteht". Er beobachtete nämlich in der Zeit vom 12.—14. Embryonaltag wie die Sekretbildung aufzuhören scheint, indem sich die Schicht vom Epithel abhebt und durch einen allmählich breiter werdenden Spalt von ihr getrennt

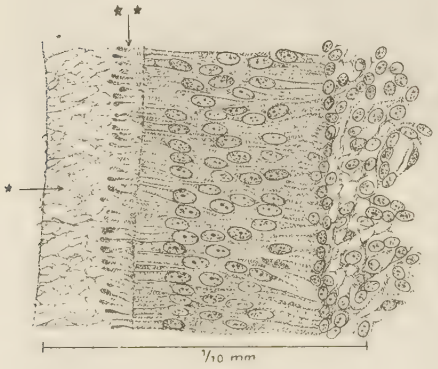

Fig. 29a.

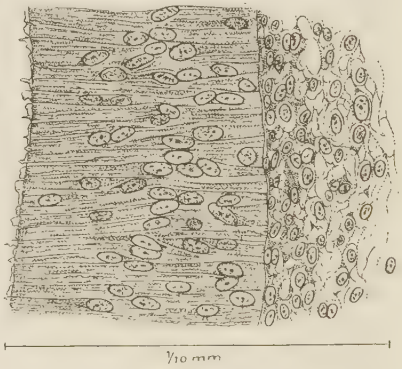

Fig. 29b.

Fig. 29a. Muskelmagen, Huhn, Embryo von 9 Tagen, Querschnitt. Bei * feingestreiftes Sekret. Bei ** zungenförmige Sekretbildung.

Fig. 29b. Muskelmagen, Embryo von 8 Tagen, Querschnitt.

wird. Dabei umschliesst sie den im Magen liegenden Inhalt und löst sich allmählich auf. Vielleicht stellen die von mir für den 14. Tag beschriebenen hellen Sekretblasen, die in den dunkel gefärbten Mageninhalt ragen, eine Parallelerscheinung zu dieser feinstreifigen Schicht dar. Vom Mageninhalt spricht nun CORNELIUS ohne weiteres als von Dottermassen. Ob er durch eigene Untersuchungen oder durch fremde diesbezügliche Arbeiten zu diesem Schluss geführt wird, gibt er leider nicht an. 1935 hat sich E. KNAKE mit dem Problem der Dotteraufnahme durch den Dotterstiel, und um eine solche müsste es sich handeln, beschäftigt. Die Verfasserin fand, dass entgegen VIRCHOW, der jede Dotteraufnahme auf diesem Wege bestritt, eine solche

stattfinde, aber erst vom 17. Embryonaltage an. Da eine ähnliche Untersuchung bei *Melopsittacus* den Rahmen dieser Arbeit überschreiten würde, begnüge ich mich damit von einem Mageninhalt zu reden, ohne näher auf dessen Beschaffenheit einzugehen.

Die beginnende Bildung der Schleimhautfalten wird von Cazin und Cornselius bei *Gallus* zwischen dem 13. und 15. Embryonaltag festgestellt, ein Zeitpunkt, der mit dem von mir bei *Melopsittacus* beobachteten zusammenfällt. Über die Art der Faltenbildung erfährt man bei Cazin nichts, er bemerkt nur, dass die Bildung der Drüsen des Drüsenmagens und derjenigen des Muskelmagens verschieden vor sich gehe. Im übrigen fehlen die Tafeln mit den Figuren, auf die er im Text hinweist, eine Tatsache, auf die auch Cornselius aufmerksam macht. Die von Cornselius beschriebene Art der Faltenbildung (S. 554, Fig. 25 und 26) hingegen entspricht in keiner Weise meinen Beobachtungen. Danach soll beim Hühnchen am 14. Tage das Epithel an seiner Basis zipfelförmig ausgezogen werden und in das Bindegewebe hineinragen. Für die folgenden Tage wird eine Verlängerung der Zipfel beobachtet und vom 16. Tage an erscheinen Kerne darin. Schon am 14. Tage, häufiger am 15. und 16., findet er ferner Spalträume im Epithel, die er als Andeutung der spätern Drüsenschläuche auffasst. Wie das im einzelnen vor sich geht, sagt er nicht, als nächstes erfährt man nur, dass Schnitte durch den Embryonenmagen von 17 ½ Tagen die Drüsenschläuche schon fertig angelegt und sekretorisch tätig aufweisen. Über die Beschaffenheit des Sekretes werden keine Angaben gemacht. Das neugeborene Hühnchen soll, verglichen mit dem Alttier bezüglich seiner Magendrüsen und der Sekretbildung, keinen Unterschied aufweisen. Abgesehen davon, dass beim Huhn die Faltenbildung wirklich anders ablaufen könnte als beim Wellensittich, beschreibt aber Cornselius Vorgänge, die histologisch kaum möglich sind, wie die in die Länge gezogene Epithelzelle, die zuerst keine, dann aber plötzlich mehrere Kerne enthält, ferner das nach seiner Fig. 26 als eine Art Syncytium erscheinende Epithel, von dem aber nicht gesagt wird, wie es entsteht und wie es nachher zu Drüsenschläuchen umgewandelt wird. Ich glaube nicht fehl zu gehen in der Annahme, dass es sich bei Cornselius hauptsächlich um falsche Interpretation von Präparaten handelt, möglicherweise auch um eine zu geringe Anzahl derselben und um zeitlich nicht genau vergleichbare Schnitte. Die ganze Darstellung von Cornselius steht in einem derartigen Gegensatz zu der in allen Einzelheiten geschilderten Entwicklung

beim Wellensittich, dass ich vorläufig die hier beschriebene Entwicklungsweise als die für Vögel normale betrachte.

Zum Schluss möchte ich nochmals mit allem Nachdruck darauf hinweisen, dass die Entwicklung der Schleimhautfalten und Drüsenschläuche im Muskelmagen sehr eigenartig ist und vollständig abweichend von der im Darmtraktus üblichen Entwicklung von Schleimhautfalten und Drüsen. Während im Oesophag, im Drüsenmagen und wie ich später ausführen werde, auch im Rumpfdarm das Epithel der aktive Teil ist, der durch lebhafte Zellvermehrung die Gestaltung bewirkt, so ist es hier im Muskelmagen das Bindegewebe, das diese Aufgabe übernimmt.

E. Übergangszone Drüsenmagen-Muskelmagen.

Ein Längsschnitt durch diese Zone lässt im adulten Zustand folgendes erkennen: nach der letzten zusammengesetzten Drüse des Drüsenmagens folgt auf eine längere Strecke ein System von Schleimhautfalten. Die Faltenkuppen tragen hohes Zylinderepithel, das gegen den Grund immer niedriger wird und zuletzt kubisch ist. Die Zylinderzellen zeigen in dem dem Lumen zugewendeten Teil starke Schleimfüllung, die kubischen hingegen nur einen sehr schmalen Schleimsaum, der aber gegen den Muskelmagen immer mehr abnimmt und in den Falten, die dem Muskelmagen unmittelbar vorangehen, ganz aufhört. Hier scheint auch der von den Zylinderzellen ausgeschiedene Schleim eine etwas andere Beschaffenheit zu haben, da er in Form gewundener Fäden aus der Schleimhautfalte austritt. Allmählich erfolgt dann der Übergang zu den Drüsenschläuchen des Muskelmagens, indem neben viel Schleim ein dünner keratinoider Faden ausfliesst. Zwischen der letzten zusammengesetzten Drüse und den Schleimhautfalten finden sich häufig kleinere Lymphocytenansammlungen.

Cazin (1887) macht bei *Melopsittacus* ebenfalls auf diese Übergangszone aufmerksam, ebenso erwähnt Greschik (1917) eine solche bei der Rotbugamazone.

Ontogenese.

Die Übergangszone kann erstmals am 9. Embryonaltag als solche unterschieden werden, indem sich zwischen dem in Bildung begriffenen Drüsenmagen und dem Epithel des Muskelmagens eine Zone einschiebt, die sich anschickt Falten zu bilden, was an stellenweise gehäuften Mitosen zu sehen ist. Am 10. Em-

bryonaltag sind die Falten, wenn auch noch flach, doch schon deutlich ausgeprägt. Ausser einer Vertiefung der Falten bringen die nächsten Tage keine Neuerungen. Wichtig erscheint mir vor allem die Bildungsweise dieser Zone, die im Prinzip derjenigen des Drüsen- und nicht des Muskelmagens gleicht.

F. Übergangszone Muskelmagen-Duodenum.

Unmittelbar vor dem Austritt des Duodenums aus dem Muskelmagen verändert sich dessen Struktur. Die Bildung der keratinoiden Schicht hört auf und es finden sich Drüsenschläuche von ähnlichem Aussehen, wie ich sie in der Übergangszone vom Drüsen- zum Muskelmagen beschrieben habe. Die Falten sind von einem zylindrischen, schleimproduzierenden Epithel bekleidet. Im Fundus nimmt die Epithelhöhe etwas ab und die einzelnen Zellen tragen nur noch einen schmalen Schleimsaum. Da wo sich das Duodenum mit scharfem Knick gegen den Muskelmagen absetzt, beginnt unvermittelt nach der Übergangszone das Darmepithel. Clara (1934) beschreibt für die *Turdidae* eine ähnlich gestaltete Region.

G. Darm.

Das innere Oberflächenrelief des Darmrohres geht beim Sittich von langen Zotten in der Duodenalschlinge ganz allmählich über zu einem System von Längsfalten im Enddarm. In der Duodenalschlinge erreichen die einzelnen Zotten ihre grösste Höhe, indem sie sich bis in die Mitte des Lumens erstrecken. Das Zottenmuster bildet eine ausgesprochene Zick-Zack-Linie. Diese Stellung wird bis in die Supraduodenalschlinge beibehalten, doch werden die Zotten immer niedriger. Im aufsteigenden Schenkel der genannten Schlinge erscheint das Zick-Zack-Muster in die Länge gezogen bis die Zotten geradlinig hintereinander stehen (Fig. 30). Im Enddarm erfolgt dann der Übergang zu einem zusammenhängenden System von Längsfalten, zwischen denen die Öffnungen der Krypten sehr schön sichtbar sind. Zotten wie Falten sind von einem schmalen, hohen Zylinderepithel mit Stäbchensaum bekleidet, das sich in der ganzen Erstreckung des Darmkanals zu ganz kurzen Kryptenschläuchen einsenkt, deren Ende meistens etwas umgebogen erscheint. Ausser der etwas geringeren Zellhöhe unterscheidet sich das Kryptenepithel nicht vom übrigen Epithel. Die Schleimbecher finden sich im Bereiche der Darmzotten in nicht

allzu grosser Menge gleichmässig über Oberflächen- und Kryptenepithel verteilt. In der Darmzone, wo die Zotten durch Falten abgelöst werden, nimmt die Zahl der Schleimbecher stark zu, so dass stellenweise Falten wie Krypten nur von diesem Zelltypus bekleidet erscheinen. Die basalgekörnten Zellen finden sich im ganzen Darme, beschränken sich aber vorwiegend auf die Krypten. In den Falten und an der Basis derselben verläuft die nur gering entwickelte Tunica propria. Auf diese folgt

Fig. 30.

Fig. 31.

Fig. 30. Schematische Darstellung des inneren Oberflächenreliefs des Darmrohres (adult).
a) Duodenum; b Supraduodenalschlinge; c) oberster Teil des Enddarmes.

Fig. 31. Darm, Embryo von 11 Tagen, Querschnitt.

die längs gerichtete Muscularis mucosae, hierauf die Muscularis in eine stark entwickelte Ringschicht und eine etwas schwächer entwickelte Längsschicht zerfallend, darüber gelagert die Serosa. Körnerzellen vom Typus der Paneth'schen, wie sie CLARA (1926) für eine Reihe von Vögeln beschreibt, konnte ich keine auffinden. CLARA betont aber auch, dass er sie nur bei Formen mit wohl entwickelten Krypten vorfand. Hin und wieder stösst man auf kleinere, unter dem Epithel gelegene Lymphocytenansammlungen.

Ontogenese.

Beim 5 Tage alten Embryo besteht die Darmschleimhaut aus einem einreihigen Zylinderepithel, das noch ungefaltet ist und zahlreiche Mitosen aufweist. Der Anblick ist annähernd derselbe wie in Fig. 18 beim Oesophag. Die lumenwärts gerichteten Zelloberflächen zeigen Sekretbildungen, die denjenigen, die ich im Drüsen- und Muskelmagen beschrieben habe, ähnlich sehen, obgleich sie weniger scharf konturiert sind. Sie bleiben, wenn auch allmählich schwächer werdend, bis zum 13. Embryonaltag erhalten.

Am 6. Embryonaltag zeigen sich bereits die ersten Ansätze zur Faltenbildung. Die Mitosen sind noch häufiger als am vorhergehenden Tage. Am folgenden Tage sind die Falten, wenn auch noch niedrig, so doch schon deutlich ausgeprägt. Aus dem vorher einheitlichen bindegewebigen Material, das um das Epithel gelagert war, haben sich jetzt bereits die Tunica propria und die Ringmuskelschicht herausdifferenziert.

Fig. 32. Schematische Darstellung der embryonalen Entwicklung des inneren Oberflächenreliefs des Darmes.
a) 11 Tage; b) 12 Tage; c) 13 Tage; d) 15 Tage.

Der 8. Tag zeigt eine weitere Ausprägung der Falten und eine gut wahrnehmbare Abnahme der Epithelhöhe. Während sie bisher ½ μ betrug, ist sie nun auf ¼ μ gesunken. Die bisher breiten und unregelmässig geformten Falten zeigen sich am 11. Tag erstmals schmal und regelmässig entwickelt (Fig. 31). Die Epithelzellen haben jetzt kubische Gestalt, die Mitosen sind immer noch sehr zahlreich. Auch unter dem Binokular betrachtet, zeigt ein der Länge nach aufgeschnittenes Stück des Darmrohres sehr schön ausgebildete regelmässig längs verlaufende Falten (Fig. 32).

An den beiden folgenden Tagen ist histologisch keine Neuerung zu verzeichnen, hingegen entwickelt sich das Faltenrelief. Am 12. Tag erscheinen die vorher gerade verlaufenden Falten leicht gewellt, am 13. Tag bereits zick-zack-förmig, aber noch als zusammenhängendes Faltensystem. Erst am 15. Tage tritt die Gliederung in die länglich gestreckten Zotten ein (Fig. 32). Somit ist das innere Oberflächenrelief am 15. Embryonaltag

fertig ausgebildet. Was noch folgt, ist lediglich eine Erhöhung der schon gebildeten Zotten. Auf den 14. Tag sind im Zellbild eine Reihe von neuen Erscheinungen zu beobachten. Zunächst findet man im ganzen Darm Schleimbecher in Entstehung begriffen. Ferner lassen sich erstmals die Muscularis mucosae, die kollagenen und die elastischen Bindegewebsfasern erkennen. Vereinzelt, aber hauptsächlich im Enddarm, erscheinen auch schon Krypteneinsenkungen. Ausser einer Zunahme der Krypten zeigen die nächsten Tage keine Neubildungen. Erst am Schlüpftag (18. Embryonaltag) erfolgen eine Reihe von Prozessen, die dem Darm erst das Aussehen des erwachsenen geben. Das embryonale kubische Epithel wird zylindrisch und erreicht wieder die Höhe von ½ μ und zwar zunächst auf den Zotten- resp. Faltenscheiteln, während es dazwischen noch das frühere Aussehen behält. Damit geht die Bildung eigentlicher Schleimbecher und eines Stäbchensaumes einher. Im Enddarm hat auch bereits die dem erwachsenen Tier eigene starke Anhäufung von Schleimbechern stattgefunden. Beim noch nicht ganz einen Tag alten geschlüpften Tier hat sich indessen das Epithel bereits überall zu einem zylindrischen umgebildet. Die Postembryonaltage bringen nur noch eine Zunahme der Krypten und die Entwicklung der Lymphocytenansammlungen, die ich erstmals am 3. postembryonalen Tage feststellen konnte, also zu einer Zeit, wo sie auch im Vorderdarm sichtbar werden.

Über die embryonale Entwicklung des Rumpfdarmes bei Vögeln habe ich nur eine Arbeit von K. v. Pap (1933) über das Hühnchen gefunden, der ich sehr wertvolle Zeitangaben entnehmen konnte. Auch er beobachtet in den frühesten Entwicklungsstadien des Darmes ein zylindrisches Epithel, von dem er aussagt, dass auf der Spitze der einzelnen Zellen eine Cuticula von wechselnder Höhe sei. Am 7. Tage beginnt auch dieses zylindrische Epithel an Höhe abzunehmen. Die ersten Falten entstehen beim Hühnchen ebenfalls am 8.—9. Tag. Die Bildung des Oberflächenreliefs scheint auf dieselbe Weise vor sich zu gehen, wie ich es in der Fig. 32 veranschaulicht habe. Wenigstens spricht er auch von einem wellenförmigen, dann zickzack-förmigen Verlauf der vorher geraden Falten. Besonders wichtig erscheint mir die Feststellung, dass sich die Zottenbildung gleich wie diejenige des Wellensittichs am 15. Tage vollzieht. Von den Krypten sagt v. Pap, dass sie ungefähr am 17. Tag ihren Anfang nehmen, sich aber erst nach dem Schlüpfen noch weiter entwickeln. Nach der Zottenbildung ist auch beim Huhn die Zellvermehrung nicht mehr so intensiv, hingegen

nehmen die einzelnen Zellen an Höhe zu, d. h. es beginnt die Umbildung des embryonalen kubischen Epithels zum Zylinderepithel. Die ersten vereinzelten Schleimbecher sieht v. Pap erst am 17. Tag, die Hauptmasse erscheint kurz vor dem Schlüpfen. Lymphocytenansammlungen beobachtet v. Pap erst nach dem Schlüpfen.

Eine Frage, auf die ich nicht näher eingehen konnte, ist diejenige der Entstehung der basalgekörnten Zellen. Eine Arbeit von L. C. Simard und E. v. Campenhout (1932) über „Die embryonale Entwicklung der basalgekörnten Zellen im Hühnerdarm" besagt, dass diese bereits am 11. Embryonaltag zu erkennen seien. v. Pap hingegen bemerkt, er hätte diesen Zelltypus erst bei frisch geschlüpften Tieren gefunden, bei Embryonen nicht. Ich selbst habe bei *Melopsittacus* mit der von Clara (1933) angegebenen Methode (Fix.: 10% Formol, Färb.: Molybdänsäure/Hämatoxylin nach Held) die basalgekörnten Zellen mit Sicherheit bis zum 12tägigen Embryo verfolgen können. Auch bei jüngeren Tieren (bis zum 9. Embryonaltag) glaubte ich sie noch erkennen zu können, doch möchte ich es nicht mit Sicherheit behaupten. Um Gewissheit zu erlangen, müsste noch zu andern Darstellungsmethoden gegriffen werden, was aber den Rahmen dieser Untersuchungen überschreiten würde.

Diskussion der Untersuchungsresultate.

Die Aufgabe der vorliegenden Arbeit bestand, wie in der Einleitung schon erwähnt, zunächst in einer genauen Schilderung der Morphologie und Histologie der Ontogenese des Darmtraktus von *Melopsittacus undulatus* und ausserdem in einem Vergleich dieser Ontogenese mit derjenigen des Hühnchens. Die morphologischen und histologischen Entwicklungsvorgänge als solche beim Wellensittich brauchen keine weitere Diskussion mehr, alles Notwendige hierüber ist bereits in den betreffenden Kapiteln niedergelegt. Was hingegen den Vergleich betrifft, so muss noch näher darauf eingegangen werden. Bereits im morphologischen Kapitel habe ich darauf hingewiesen, dass sich die ontogenetische Entwicklung des Darmschlingenpaketes bei Huhn und Wellensittich in drei Etappen vollzieht. Die erste umfasst die Zeit vom 1. bis einschliesslich 5. Bruttag und führt zur Entwicklung einer Primitivschlinge und zur Anlage der Duodenalschlinge. Die Tatsache, dass bei so verschiedenen Vogeltypen wie Huhn und Star, Taube und Wellensittich diese erste Etappe

gleich lange dauert, spricht dafür, dass sie auch für andere Vögel charakteristisch sein dürfte. Die einzelnen Entwicklungsstufen, die zu dieser Ausgestaltung führen, folgen sich beim Huhn in sehr gleichmässiger Weise während dieser ersten 5 Tage, beim Wellensittich hingegen vollzieht sich die erste Entwicklung sehr langsam, dagegen häufen sich die Bildungsprozesse in der Zeit vom 4.—5. Tag. In der 2. Etappe, die den 6.—13. Embryonaltag umschliesst, macht sich dieselbe Erscheinung geltend. Während dieser Zeitspanne entstehen die für die einzelne Vogelgruppe typischen Schlingen und Schlingenlagerungen, d. h. ungeachtet der Brutzeiten von 18 resp. 21 Tagen ist die Entwicklung des Darmschlingenpaketes etwa am 14. Tage abgeschlossen, denn in der 3. Etappe, vom 14. Embryonaltage bis zum Schlüpfen beobachtet man lediglich eine Längen- und Volumzunahme des Darmes. Dieser Entwicklungsabschluss am 14. Embryonaltag ist eine sehr eigenartige Tatsache und verdient besondere Beachtung. In diesem Zusammenhang möchte ich an dieser Stelle noch auf nicht veröffentlichte Beobachtungen von cand. phil. H. Schäfer hinweisen. Er untersuchte die Haustaube und fand dabei, dass auf den 14. Embryonaltag alle Schlingen des adulten Tieres in der Anlage vorhanden sind. Der Schlüpftag der Taube ist der 16.—17. Bruttag. Hingegen unterscheidet sich das Schlingenpaket von demjenigen des erwachsenen Vogels dadurch, dass die für die Taube charakteristischen Spiralwindungen noch nicht voll entwickelt sind, dies ist erst der Fall am 9. Postembryonaltag. Ich selbst hatte noch Gelegenheit, einige Amselembryonen zu untersuchen. Das Schlüpfen erfolgt bei der Amsel am 14. Bruttag. Auch hier sind die Anlagen der adulten Schlingen trotz des frühzeitigen Schlüpfens erst am 13.—14. Embryonaltag abgeschlossen. Die für das erwachsene Tier charakteristische spiralige Aufrollung ist allerdings erst am 2. Postembryonaltag beendet. Im Gegensatz zu Huhn und Wellensittich, welche, obwohl sie spät schlüpfen, am 14. Tag schon ein fertig entwickeltes Schlingenpaket aufweisen, scheinen Taube und Amsel eher etwas im Rückstand zu sein. Dabei ist aber zu berücksichtigen, dass sowohl die Taube als auch die Amsel einen von Huhn und Wellensittich sehr abweichenden Lagerungstypus der Schlingen zeigen, nämlich stärkste spiralige Aufrollung. Möglicherweise ist es ein Charakteristikum dieser Darmtypen, dass die Spiralbildung erst postembryonal auftritt; spätere Untersuchungen müssen zeigen, ob sich diese Annahme bestätigt. Wesentlich erscheint mir vorläufig, dass die Schlingen auf diesen 14. Tag alle in der Anlage vorhanden sind.

Es erhebt sich nun die Frage, ob die histologische Entwicklung sich diesem Rhythmus ebenfalls anpasst oder ob sie andern Gesetzen gehorcht. Da der Grundbauplan des Darmtraktus bei allen Vögeln derselbe ist und die Art und Weise der Falten- und Drüsenbildung bei so verschiedenen Arten wie Wellensittich und Huhn übereinstimmt, so erscheint ein Vergleich gerechtfertigt. Als erstes sei gleich festgehalten und vorweggenommen, dass Wellensittich und Huhn im gleichen Zeitabschnitt gleich weit entwickelt sind. Welches ist nun der Differenzierungsgrad der einzelnen Teile des Darmtraktus am 14. Embryonaltag? Wenn nichts Besonderes bemerkt ist, so gelten die folgenden Angaben für beide Arten, nämlich Wellensittich und Huhn.

Der Oesophag unterscheidet sich vom erwachsenen dadurch, dass sein Epithel noch nicht als Plattenepithel entwickelt und von geringerer Dicke ist. Die Schleimdrüsen sind erst als mit Schleim gefüllte Cysten vorhanden. Hier scheint das Huhn etwas im Rückstand, indem SCHUHMACHER am 14. Tage erst Spuren von Epithelknospen beobachtet hat.

Im embryonalen Drüsenmagen vom 14. Tag finden sich alle Strukturen des erwachsenen Magens, doch scheinen die schleimproduzierenden Zellen des Oberflächenepithels und die Zellen der Schläuche der zusammengesetzten Drüsen ihre volle Funktion noch nicht auszuüben und die Zahl der Schläuche in den zusammengesetzten Drüsen nimmt später noch zu.

Im Muskelmagen wird am 14. Tag die Bildung der Schleimhautfalten und Drüsenschläuche eben erst angebahnt durch Umgruppierung der Epithelzellen und vorstossendes Bindegewebe. Der Zustand des erwachsenen Magens mit seinen regelmässigen Schleimhautfalten, seinen tiefen Drüsenschläuchen und seiner dicken keratinoiden Schicht lässt sich noch in keiner Weise erkennen.

Der Darm hingegen ist wieder verhältnismässig weit entwickelt. Die Schleimhautfalten sind schon wohl ausgebildet, die Zottenbildung wird auch eingeleitet und ist einen Tag später abgeschlossen. Die Krypten und Schleimbecherbildung hat eingesetzt und der Hauptunterschied gegenüber dem erwachsenen Tier besteht hauptsächlich darin, dass die Epithelzellen noch nicht als Zylinderzellen entwickelt sind.

Dieser Überblick zeigt zunächst deutlich, dass die Entwicklungsgeschwindigkeit und damit die Entwicklungshöhe der einzelnen Teile des Darmtraktus eine verschiedene ist, indem Drüsenmagen und Darm, also der verdauende und der resor-

bierende Teil zuerst entwickelt sind, während Oesophag und Muskelmagen mit ihren vorwiegend mechanischen Funktionen etwas nachstehen. Trotzdem zeigen aber auch diese beiden Teile auf den uns hier interessierenden Zeitpunkt hin eine erhöhte Aktivität und der erwachsene Zustand ist wenigstens angedeutet.

Rückblickend erkennt man also, dass die histologische Entwicklung nicht in allen Teilen Schritt hält mit der morphologischen, hingegen hat sie mit ihr gemeinsam, dass Huhn und Wellensittich, ungeachtet ihrer verschiedenen Brutzeit, am 14. Embryonaltag gleiche Entwicklungshöhe zeigen. Dieser Zeitpunkt der morphologisch-histologischen Differenzierung erscheint bedeutungsvoll im Hinblick auf die Betrachtung der Brutzeitdauer als Evolutionsproblem. PORTMANN hat in seinen beiden Arbeiten 1935 und 1938 diesen Fragenkomplex aufgerollt. An die Eiperiode der Reptilien anknüpfend, die im Minimum zwei Monate beträgt, sich aber bei *Sphenodon* auch bis zu 13 Monaten steigern kann, erklärt er eine lange Brutzeit bei Vögeln als primitives Merkmal, eine kurze hingegen als Sekundärerscheinung. Diese Deutung nimmt also einen Evolutionsvorgang an, der neben andern Veränderungen der Ontogenese eine Verkürzung der Brutzeit einschliesst. Als längste Brutzeit bei Vögeln beobachtet man ca. 60 Tage und zwar innerhalb der Megapodiden bei *Leipoa ocellata* und innerhalb der *Tubinares* beim *Albatros*, eine Zeit, die der kürzesten Entwicklungsdauer beim Reptil entspricht, wobei die im Ovidukt oder Uterus bereits durchlaufene Entwicklungszeit mitgerechnet ist. Beim Vogelei braucht auf dieses Phänomen nicht geachtet zu werden, da der Vogelkeim bei der Eiablage durchwegs ein Stadium erreicht hat, das demjenigen der Gastrula entspricht. Die kürzeste im gegenwärtigen Evolutionszustand erreichte Brutzeit findet sich bei den *Passeres* mit ihren 12—14 Tagen, wobei wir in dieser Gruppe auch das äusserste Extrem an kurzer Brutzeit finden, nämlich 11 Tage beim Brillenvogel *Zosterops*. Niedrige Brutzeiten weisen auch die *Pici* auf mit 13—14 Tagen, ferner innerhalb der *Macrochires* die Trochiliden mit 15—14 Tagen. Aber auch andere Gruppen, die sonst höhere Brutzeiten aufweisen, tendieren in einzelnen ihrer Vertreter nach dieser niedrigsten Grenze, so z. B. die *Galli*. Während die *Cracidae* (Hokkohühner) Brutzeiten bis zu 29 Tagen zeigen, finden wir bei den Phasianiden und zwar bei Wachteln 17—16 Tage, bei gewissen Formen sogar nur 14 Tage. Auch die *Columbae*, die Brutzeiten bis 20 Tage zeigen, weisen Vertreter mit 14 Brut-

tagen auf. Unter den *Gressores*, die bis zu 30 Bruttagen zeigen, rücken die Zwergreiher auf 16—17 Tage herunter.

Ist nun diese niedrigste Brutdauer ein rein zufälliger, gegenwärtiger Stand eines Verkürzungsprozesses oder kommt ihr grössere Bedeutung zu?

Die vorliegenden Beobachtungen lassen den Schluss zu, dass auch bei Vogeltypen wie Huhn und Wellensittich, deren Brutzeit länger dauert als die der Sperlingsvögel, um den 14. Tag bereits ein morphologischer und histologischer Zustand des Darmes verwirklicht ist, der nicht weit von einer ersten, wenn auch geringfügigen Leistungsfähigkeit als Verdauungsorgan entfernt sein kann. Es ist also die Möglichkeit eines Verdauungsbeginnes bei Fremdernährung, wie sie nach dem Schlüpfen eintritt, denkbar. Die Entwicklungsvorgänge, wie ich sie in der vorliegenden Arbeit für das Hühnchen und den Wellensittich beschreibe, tragen also den Charakter einer Präadaption im Sinne von Cuénot, indem sie eine für die Reduktionsvorgänge der Brutzeit günstige Voraussetzung darstellen, so weit auch die Hühner- und Wellensittichembryonen zu diesem Zeitpunkt von der wirklichen Schlüpfbereitschaft entfernt sein mögen. Anderseits deuten die Beobachtungen an Amseln und Tauben, so fragmentarisch sie auch noch sind, darauf hin, dass die gesamte Anlage des Darmes bei diesen Formen nicht früher als am 13.—14. Tage funktionsbereit sein kann und dass dieser Zeitpunkt somit der früheste ontogenetische Termin einer ersten Leistung des Darmsystemes der Vögel sein könnte. Diese Erwägungen ergeben eine gewisse Wahrscheinlichkeit für die Folgerung, dass die Brutzeit unter den für Vögel typischen Entwicklungsbedingungen nicht weiter verkürzt werden kann, als das bei den Passerinen tatsächlich der Fall ist.

Die volle Bestätigung dieser Vermutungen kann allerdings erst die Untersuchung der histologischen Verhältnisse bei den Passerinen bringen, Untersuchungen, die ich im unmittelbaren Anschluss an diese Arbeit bereits begonnen habe.

Zusammenfassung.

1. Hauptteil: er umfasst die Beschreibung der Morphologie des Darmkanals und zwar sowohl beim erwachsenen Tier als auch im Ablauf der Ontogenese.

Im Sinne von Gadow (1879/91) und Mitchell (1902) betrachtet, ergibt sich für den erwachsenen Wellensittich eine

Schlingenlagerung, die als sekundär betrachtet werden muss (s. Zusammenfassung S. 10).

Die gestaltliche Entwicklung des Darmtraktus verläuft in 3 Etappen (s. Zusammenfassung S. 16), die nicht nur beim Wellensittich, sondern auch beim Hühnchen beobachtet werden können.

2. Hauptteil: schildert die Gewebestruktur des fertig gebildeten Darmes und die Entwicklung dieser Strukturen.

a) Oesophag. Er zeigt die für Papageien typische Beschränkung der Schleimdrüsen auf die dem Drüsenmagen unmittelbar vorangehende Region, wobei die Schleimdrüsen eine starke innere Oberflächenvergrösserung aufweisen.

Die Ontogenese ist von SCHUHMACHER (1926) für das Hühnchen beschrieben worden. Die histologischen Vorgänge decken sich mit meinen Beobachtungen an *Melopsittacus*. Die Entwicklung der Schleimdrüsen erfolgt aus Epithelknospen, die sich in das Gewebe der Tunica propria einsenken.

b) Drüsenmagen. Der Drüsenmagen weist den bei Vögeln allgemein bekannten Bautypus auf, wobei ich allerdings die in der neueren Literatur aufgeführten „einfachen Drüsen" nicht beobachten konnte. Gebilde, die in dieser Richtung hätten gedeutet werden können, erwiesen sich als angeschnittene zusammengesetzte Drüsen.

Die Ontogenese wird von CATTANEO (1884) für das Hühnchen und von TAKAI (1935) für das Zwerghuhn geschildert. Obwohl sie den Entwicklungsvorgang z. T. nur über eine kurze Zeit, z. T. nicht in alle Einzelheiten verfolgen, ergibt sich doch im wesentlichen derselbe histologische Vorgang wie beim Wellensittich. Auch hier ist bei der Bildung der zusammengesetzten Drüsen das Epithel der aktive Teil, indem es durch rege Zellteilungen tiefe Falten bildet, die dann sekundär durch weitere intensive Teilungen ihre innere Oberfläche stark vergrössern und sich so zu den zusammengesetzten Drüsen umbilden.

c) Übergangszone Oesophag-Drüsenmagen. Sie wird charakterisiert durch starke Anhäufung von Lymphocyten, die nach der letzten Oesophagdrüse eine Strecke weit den ganzen Raum zwischen Epithel und Muscularis mucosae einnehmen und jede andere Bildung verdrängen. Die letzte Strecke des Oesophags erfährt eine Umgestaltung, indem das Plattenepithel allmählich an Mächtigkeit abnimmt bis es in das zylindrische Oberflächenepithel der Magenregion über-

geht. Ausserdem ist die innere Oberflächenvergrösserung der Schleimdrüsen stark reduziert und die Drüsen finden sich nicht wie im übrigen Oesophag nur in den Faltentälern, sondern auch auf den Faltenscheiteln. Die Lymphocytenhaufen treten erst postembryonal auf. Der Tag ihres Erscheinens ist nicht konstant.

d) Muskelmagen. Der Bau des erwachsenen Magens entspricht dem von CORNELIUS (1924) für Körnerfresser geschilderten Typus.

Ontogenetisch ist die Tatsache zu beachten, dass bei der Bildung der Drüsenschläuche nicht das Epithel der aktive Teil ist, sondern das Bindegewebe, indem es zapfenförmig in das Epithel vordringt und damit das Epithel zur Umgruppierung seiner Zellen veranlasst. Dieser Entwicklungsvorgang wird in der vorliegenden Arbeit zum ersten Mal geschildert. Die von CORNELIUS für das Hühnchen gegebene Darstellung des Entwicklungsablaufes muss als unzutreffend bezeichnet werden und seine Figuren als irreführend.

e) Übergangszone Drüsenmagen-Muskelmagen. Zwischen Drüsen- und Muskelmagen erstreckt sich ein System von Längsfalten. Sie sind von einem zylindrischen, stark Schleim produzierenden Epithel bekleidet. Ontogenetisch bilden sich diese Falten gleich wie die Schleimhautfalten des Drüsenmagens, nämlich durch lokale Zunahme der Zellteilungen im Epithel.

f) Übergangszone Muskelmagen-Duodenum. Sie ist ähnlich gestaltet wie die Zone zwischen Drüsen- und Muskelmagen, doch erstreckt sie sich über eine kürzere Strecke.

g) Darm. Das innere Oberflächenrelief zeigt im obersten Darmteil hohe zick-zack-förmig gestellte Zotten, die caudalwärts immer niedriger werden, um im Enddarm in ein System von Längsfalten überzugehen. Die Krypten sind sehr schwach entwickelt. Die Schleimbecher sind in den obern Darmteilen nur spärlich verstreut anzutreffen, sie nehmen caudal stark zu. Meine Beobachtungen über die ontogenetischen Entwicklungsvorgänge decken sich mit den Befunden von v. PAP (1933) beim Hühnchen. Den Anstoss zur Bildung der Schleimhautfalten gibt auch hier das Epithel.

Diskussion der Untersuchungsresultate.

Ein Rückblick über die morphologischen und histologischen Entwicklungsvorgänge während der Ontogenese zeigt die auffällige Tatsache, dass, obwohl das Schlüpfen erst am 18. Tag

erfolgt, der Darmtraktus in all seinen Teilen am 14. Embryonaltag eine gewisse Schlüpfbereitschaft zeigt, indem nach diesem Zeitpunkt keine wesentlichen Neubildungen mehr erfolgen. Die Darmschlingen sind alle vorhanden, sie bedürfen nur noch des Längen- und Dickenwachstums. Die histologische Betrachtung zeigt, dass alle Zellschichten und Drüsenbildungen des adulten Tieres vorhanden sind, wenn auch z. T. erst andeutungsweise. Drüsenmagen und Darm, also der verdauende und der resorbierende Teil sind zu dieser Zeit schon weiter entwickelt als Oesophag und Muskelmagen mit ihren vorwiegend mechanischen Funktionen. Das Hühnchen, obwohl erst am 21. Tag schlüpfend, zeigt ebenfalls diese Schlüpfbereitschaft auf den 14. Tag. Die Amsel, am 14. Tage schlüpfend, zeigt, wenigstens was die morphologische Entwicklung der Darmschlingen betrifft, keinen früheren Entwicklungsabschluss, sondern dieser erfolgt auch erst auf den 14. Tag.

Da die kürzesten Brutzeiten der Vögel 12—14 Tage betragen, so betrachte ich diese mehr oder weniger weitgehende Schlüpfbereitschaft am 14. Bruttag bei an sich später schlüpfenden Formen nicht als zufällige Erscheinung. Sie wird in der vorliegenden Arbeit im Sinne einer Präadaptation bewertet, d. h. als günstige Voraussetzung für eine Reduktion der Brutzeit, die nebst andern Merkmalen ein Charakteristikum evoluierter Vogelgruppen bildet. Da aber die früh schlüpfenden Gruppen auch erst knapp auf diesen Zeitpunkt schlüpfbereit sind und nicht entsprechend früher, wie man vielleicht erwarten könnte, so darf man mit einer gewissen Wahrscheinlichkeit daraus folgern, dass der 13.—14. Tag den frühesten Schlüpftermin darstellt, der bei Vögeln möglich ist. Ob die mit allem Vorbehalt abgegebenen Vermutungen auf einen höhern Grad von Wahrscheinlichkeit Anspruch machen können, werden erst weitere Untersuchungen zeigen, hauptsächlich die Abklärung der histologischen Entwicklung des Darmtraktus bei der evoluierten Gruppe der Passerinen.

Erklärung der in den Textfiguren verwendeten Abkürzungen.

D	=	Darmrohr
Do	=	Dottergang
Dr.	=	Drüse
Dr.m	=	Drüsenmagen
Du	=	Duodenum
En	=	Enddarm
Ep	=	Epithel
Fl	=	lockere Fasehaut

Gs	=	undifferenziertes splanchnisches Gewebe
Lu	=	Lungenanlage
Ma	=	Magenanlage
Ms.m	=	Muscularis mucosae
Mu	=	Muskelmagen
Ni	=	Niere
N.p	=	Nervenplexus
Oe	=	Oesophag
Pa	=	Pankreas
P.S	=	Primitivschlinge
Ri	=	Ringmuskulatur
S. I	=	Schlinge I
S. II	=	Schlinge II
S. III	=	Schlinge III
S. IV	=	Schlinge IV
Sh.F	=	Schleimhautfalten
S.Dr	=	Schleimdrüse
So	=	Serosa
Su.Du	=	Supraduodenalschlinge
T	=	Tunica propria

Literatur.

1901 Abraham K., Beiträge zur Entwicklungsgeschichte des Wellensittichs. Anat. Hefte, Bd. XVII, 1901.

1895 Barthels Ph., Beitrag zur Histologie des Oesophags der Vögel. Zschr. f. wiss. Zool. Bd. 59. 1895.

1911 Beddard F. E., On the alimentary tract of certain birds and on the mesenteric relations of the intestinal loops. Proc. zool. Soc. Lond. 1911.

1879/82 Braun M., Die Entwicklung des Wellenpapageis. Arb. d. zool.-zootom. Institutes Würzburg. 1879 und 1882.

1885 Cattaneo G., Istologia e sviluppo dell'apparato gastrico degli uccelli. Atti Soc. ital. Sci. nat. 27, 1885.

1888 Cazin M., Recherches anatomiques, histologiques et embryologiques sur l'appareil gastrique des oiseaux. Annal. Sci. natur. Zool., VII. s. 4. 1888.

1926 Clara M., Beiträge zur Kenntnis des Vogeldarmes. VII. Teil: Die Lieberkühnschen Krypten. Zschr. f. mikroskop. anat. Forschung 4, 1926.

1934 Clara M., Über den Bau des Magen-Darmkanals bei den Amseln (Turdidae). Zeitschr. f. Anat. u. Entwicklungsgeschichte. 102. Bd. 6. Heft. 1934.

1925 Cornselius C., Morphologie, Histologie und Embryologie des Muskelmagens der Vögel. Gegenbaur's Jb. 54, 1925.

1889 Duval M., Atlas d'Embryologie. Paris 1889.

1907 Forssner H., Die angeborenen Darm- und Oesophagusatresien. Anat. Hefte, Bd. 34, 1907.

1879 Gadow H., Versuch einer vgl. Anatomie des Verdauungssystems der Vögel. Jena Z. Naturwiss. 1879.

1891 Gadow H., Vögel in Bronn's Klassen und Ordnungen des Tierreiches, Syst. Teil, Bd. VI, 4. Abt.

1867 Götte A., Beiträge zur Entwicklungsgeschichte des Darmkanals im Hühnchen. Tübingen 1867.

1917 Greschik E., Der Verdauungskanal der Rotbugamazone. Aquila Bd. 24/25, 1917.

1866 Hasse C., Beiträge zur Histologie des Vogelmagens. Zeitschr. f. rat. Medic. 3 R. Bd. XXVIII, 1866.
1937 Jacobshagen E., Handbuch d. verg. Anatomie d. Wirbeltiere von Bolk und Göppert, III. Bd.
1936 Kaden L., Über Epithel und Drüsen des Vogelschlundes. Zool. Jb. (Anat.) Bd. 61, 1936.
1900 Keibel F., Normentafel zur Entwicklungsgeschichte des Huhnes (Gallus dom.). 1900 Jena.
1911 Kersten A., Die Entwicklung der Blinddärme bei Gallus dom. unter Berücksichtigung der Ausbildung des gesamten Darmkanales. Arch. f. mikrosp. Anat. Bd. 79, Abt. I, 1911.
1906 Maurer F., Die Entwicklung des Darmsystemes. Handbuch d. vergl. u. experiment. Entwicklungslehre der Wirbeltiere von O. Hertwig. 2. Bd., 1. Teil.
1886 Meuron P. de, Sur le développement de l'oesophage. C. R. Ac. Sc. 102, 1886.
1902 Mitchell P. Ch., On the intestinal tract of birds with remarks of the Valuation and Nomenclature of zoological charakters. Trans. Linn. Soc. Lond. 8, 1902.
1937 Ofuji T., Über die Entwicklungsgeschichte des Kropfes beim Wellensittich. Okayama-Igakkai-Zasshi, Jg. 49, Nr. 1, 1937.
1933 Pap K. v., Histomechanische Beiträge zur Entwicklung der Oberfläche und Gewebsstruktur des Hühnerdarmes. 101 Z. Anat. 1933.
1910 Pensa A., Osservazioni sullo sviluppo dell'esophago nell'uomo e in altri vertebrati. Anat. Anzeiger, Bd. 36, 1910.
1937 Pernkopf u. Lehner, Handbuch der vergl. Anat. der Wirbeltiere von Bolk und Göppert, III. Bd.
1935 Petersen H., Histologie und mikroskop. Anatomie. München 1935.
1932 Plenk H., Der Magen. Handbuch der mikroskop. Anat. des Menschen von Möllendorf, 5. Bd., 2. Teil.
1935 Portmann A., Die Ontogenese der Vögel als Evolutionsproblem. Acta biotheoretica, Series A., Vol. I, Pars. 1—2.
1938 Portmann A., Beiträge zur Kenntnis der postembryonalen Entwicklung der Vögel. Revue Suisse de Zoologie, Tome 45, No. 6.
1922 Schaffer J., Lehrbuch der Histologie und Histogenese. Leipzig 1922.
1900 Schreiner K. E., Beiträge zur Histologie und Embryologie des Vorderdarmes der Vögel. Z. Zool. 68, 1900.
1926 Schuhmacher S., Die Entwicklung der glandulae oesophagae des Huhnes. Zschrift. f. mikroskop. Forsch., Bd. 5.
1932 Simard L. C. and E. van Campenhout, The embryonic development of argentaffin cells in the Chick intestine. Anat. Rec. 53, 1932.
1927,34 Stresemann E., Aves. Handbuch der Zoologie von W. Kükenthal, 7. Bd., 2. Hälfte.
1901 Swenander G., Studien über den Bau des Schlundes und des Magens bei Vögeln. K. Norske Vid. Selskab. Skrifter Trondhyem 1902, No. 6, 240.
1935 Takai T., Über die Entwicklung der Magendrüsen bei den Vögeln. Okayama-Jgakkai-Zasshi 47, 1935.
1933 Trotti L., Contributo alla conoscenza delle condizioni embrionali dell'esofago negli uccelli. Boll. dei Musei e Labor. Zool. Anat. Comp. Genova, 13, 1933.

Manuskript eingegangen am 1. November 1941.

Curriculum vitae.

Ich, Charlotte Joos, von Basel, wurde am 20. Januar 1912 in Basel geboren als Tochter des Karl Joos, kaufmännischer Angestellter, und seiner Gattin Alice geb. Bürgi. Nach dem Besuch der hiesigen Primarschule (1918—1922) trat ich in die Töchterschule ein, wo ich im Frühjahr 1930 das Handelsdiplom erwarb. Anschliessend absolvierte ich die Maturitätsklasse der Kantonalen Handelsschule und bestand im Frühjahr 1931 die Kant. Handelsmaturität. Hierauf liess ich mich an der philosophischen Fakultät der hiesigen Universität immatrikulieren und bestand im Frühjahr 1933 die vorgeschriebene Ergänzungsprüfung in Mathematik. Im Frühjahr 1935 erwarb ich nach bestandener wissenschaftlicher und pädagogischer Prüfung das Basler Mittellehrerdiplom.

Die vorliegende Arbeit ist unter der Leitung von Herrn Prof. Dr. A. Portmann in den Jahren 1936—1940 entstanden.

Ich besuchte die Vorlesungen und Übungen der Herren Professoren und Dozenten: Buxtorf, Geiger, Geigy, Gschwind, Häberlin, Hagenbach, Handschin, Jaeger, Portmann, Ruggli, Schuepp, Senn und Vischer.